

## 症例報告

### 食道異所性皮脂腺の2例

\*臨床初期研修医, \*\*奈良県立医科大学病理診断学教室

榎本潤夏\*, 中峯寛和\*\*, 笠井孝彦\*\*, 榎本泰典\*\*,  
武田麻衣子\*\*, 高野将人\*\*, 森田剛平\*\*, 野々村昭孝\*\*

奈良県立医科大学第3内科学教室

野口隆一, 福井博

健生会土庫病院消化器内科

更屋勉

### TWO CASES OF HETEROTOPIC SEBACEOUS GLANDS OF THE ESOPHAGUS

JUNKA ENOMOTO\*, HIROKAZU NAKAMINE\*\*, TAKAHIKO KASAI\*\*,  
YASUNORI ENOMOTO\*\*, MAIKO TAKEDA\*\*, MASATO TAKANO\*\*,  
KOUHEI MORITA\*\* and AKITAKA NONOMURA\*\*

\* Junior Resident, \*\* Department of Diagnostic Pathology, Nara Medical University

RYUICHI NOGUCHI and HIROSHI FUKUI  
Department of Internal Medicine, Nara Medical University

TSUTOMU SARAYA  
Department of Gastroenterology, Dongo Hospital

Received September 12, 2008

*Abstract* : Two cases of heterotopic sebaceous glands in the esophagus, found in a 71-year-old male and a 50-year-old female patient, are reported. In both cases, endoscopic examination revealed multiple yellowish plaques sized 1 to 3mm in diameter in the esophagus, which were initially interpreted as probable candida infection, xanthoma, or glycogenic acanthosis. Histological examinations of biopsy specimens showed clusters of clear cells in the squamous cell epithelium. They had pale cytoplasm with centrally located small nuclei and closely resembled sebaceous glands of the skin, and were histologically interpreted as heterotopic sebaceous glands of the esophagus. Along with recent advances in endoscopic technique, reported cases of heterotopic sebaceous glands in the esophagus are increasing. However, the histogenesis of heterotopic sebaceous glands in the esophagus has not been well established and remains to be established. The present report concerns two cases of heterotopic esophageal sebaceous glands accompanied by some immunohistochemical studies.

**Key words** : esophagus, heterotopic sebaceous glands, immunohistochemical study, metaplasia

### はじめに

食道の異所性組織としては胃粘膜がもっともよく知られている。その他に皮脂腺組織や唾腺組織がごくまれなものとして報告されている。皮脂腺は外胚葉由来であり、口腔や唾液腺などの外胚葉由来の臓器には異所性皮脂腺として比較的よく認められるものとされてきた。しかし食道は内胚葉由来であることから、食道皮脂腺に関してはこれまで稀な疾患として捉えられてきた。近年の内視鏡診断技術の向上に伴い、その食道異所性皮脂腺の症例報告が最近増加してきているが、まだまだ報告された症例数は少なく、その発生についても不明な点が多い。今回我々は、食道異所性皮脂腺の2症例を経験したので報告する。

### 症 例

症例1： 71歳，男性。

咽頭痛にて耳鼻咽喉科を受診したところ，精査を勧められ上部消化管内視鏡検査が施行された。食道全体的に白黄色の点状沈着物があり，臨床的に食道カンジダや xanthoma が疑われ，生検が行われた (Fig. 1)。

〈組織学的所見〉

やや肥厚した扁平上皮内の一部に淡明な胞体を有する

泡沫状の皮脂腺に類似した細胞集塊を認める。基底層を中心として軽度の炎症細胞浸潤を認め、上皮に異型はなかった (Fig. 2)。免疫組織化学的染色では、淡明な胞体を有する細胞は EMA(+), CD68(-) を示し、また PAS, D-PAS ではグリコーゲンや粘液などは確認されなかった。鑑別としては xanthoma, glycogenic acanthosis などが考えられたが、以上の結果から異所性皮脂腺と診断された。

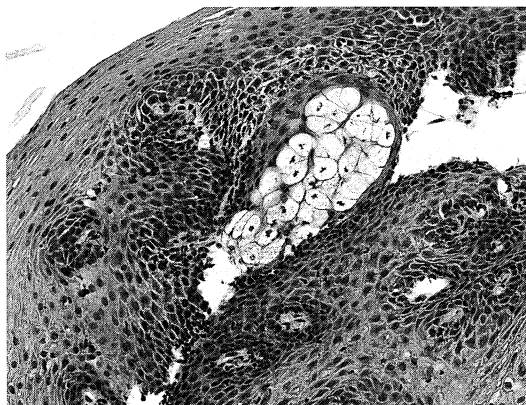


Fig. 2. Histological features of the esophageal lesion, showing a cluster of clear cells similar to sebaceous glands of the skin. HE stain (Case 1).

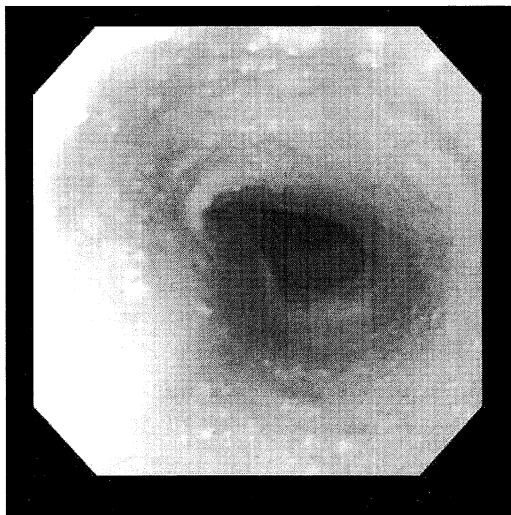


Fig. 1. Endoscopic features of the esophageal lesion (Case 1).

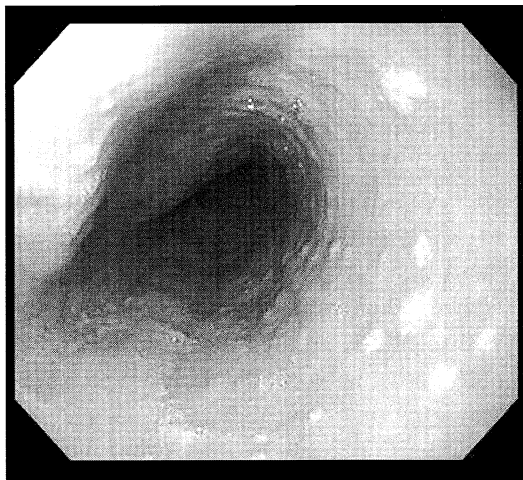


Fig. 3. Endoscopic features of the esophageal lesion (Case 2).

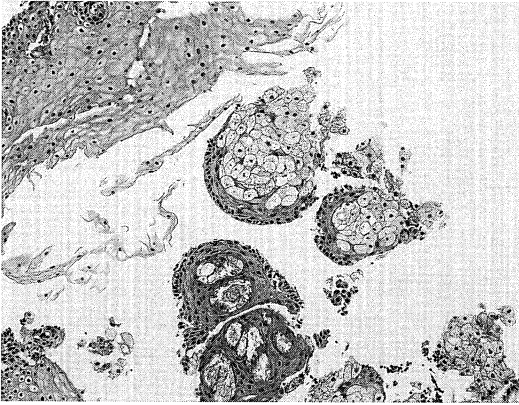


Fig. 4. Histological features of the esophageal lesion showing clusters of clear cells resembling sebaceous glands. HE stain (Case 2)

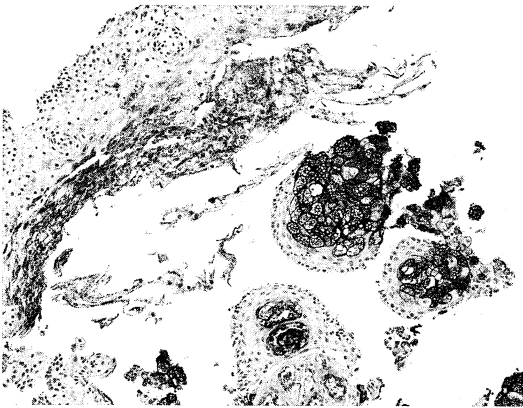


Fig. 5. Immunohistochemical staining for epithelial membrane antigen (EMA), showing that clear cell clusters were strongly positive for EMA (Case 2).

症例2： 50歳，女性。

定期健診で受けた上部消化管内視鏡にて，門歯約33cmにxanthoma様の1～3mmの黄白色顆粒が散在する像を認め(Fig. 3)，同部位にて生検が行われた。

〈組織学的所見〉

食道の扁平上皮とともに，その一部に皮脂腺に類似する泡沫状の淡明な細胞質を有する細胞集団がみられ(Fig. 4)，その細胞は免疫組織化学的染色でEMA(+)，CK-high(34βE12)(+)，CD68(-)で，その細胞質はPAS(-)であった(Fig. 5)。以上の像から，異所性皮脂腺と診断された。

## 考 察

皮脂腺は通常，毛包とともに毛包脂腺系を形成し，手掌・足底を除く全身の皮膚に分布する。毛包と関係なく存在する，いわゆる独立皮脂腺は，陰部や口唇・眼瞼などに存在している。また，その他異所性に認められる場合には，外胚葉由来の臓器すなわち口腔や耳下腺・唾液腺などで比較的良好に認められるものとされ，内胚葉由来である食道に認められるのは，従来から稀とされてきた。

最初の食道異所性皮脂腺の報告は1962年のDe La Pavaらの剖検例であった。彼らは成人剖検例の食道全剖標本で200例中4例(2%)に顕微鏡的な皮脂腺の確認がなされたと報告している<sup>1)</sup>。本邦では1989年に藤木らの報告が最初である<sup>2)</sup>。食道異所性皮脂腺例のほとんどは上部消化管内視鏡検査により発見されており<sup>3)</sup>，症状としては消化不良の記載もあるが，無症状のものも多い。今回経験した2例も，特に自覚症状はなかった。内視鏡所見としては，径0.5～5.0mmの黄白色調隆起病変で，表面平滑，斑状・結節状，大きなものでは辺縁が偽足状，花弁状を呈し，食道のあらゆる部位に発生する。その特徴的な色調から，内視鏡検査ではxanthomaと診断されることが多い。しかし，xanthomaは食道異所性皮脂腺よりもむしろ稀な疾患とされており<sup>4)</sup>，黄色腫様の食道病変を観察した場合には，まず異所性皮脂腺を念頭に置くことが大切であると考えられる。

組織学的特徴としては，食道粘膜固有層に小型円形核を有する泡沫状明澄細胞の集団として観察される。毛包や立毛筋など皮脂腺以外の皮膚付属器の構造を伴った症例報告はない。

発生学的に表皮と皮膚付属器は，胎児期の表皮胚細胞層germinative layerと呼ばれる共通の幹細胞から発生し，角化細胞を構成する表皮基底細胞と，毛髪や脂腺及びアポクリン腺に分化する共通の幹細胞である毛芽hair germ，およびエクリン腺の原基とが形成される<sup>5)</sup>。この毛芽が毛嚢へ分化し，毛髪，脂腺及びアポクリン腺を形成する。つまり，これら3者はいずれも毛嚢に由来しており，毛嚢は発生学上あるいは機能上の一つの単位として"folliculo-sebaceous apocrine unit"と捉えられている。脂腺は毛嚢上皮の突起bulgeを胚細胞として増殖し，小葉を形成し，脂肪を産生して脂腺細胞sebocyte(sebaceous cell)へと分化する。

異所性皮脂腺の発生機序としては，これまで外胚葉性組織迷入説と，成人以降の化生性変化説とが考えられている<sup>6)</sup>。迷入説に関しては，長期にわたり経過観察を行っても変化がみられないことや炎症の程度と病変の多発性

の間に相関がみられないことが根拠とされている。また、化生性変化説に関しては、小児例では報告がないこと<sup>7)</sup>、逆流性食道炎や Barret 食道<sup>8)</sup>を伴うものがあることなどが根拠とされており、原因としては食道炎・アルコール・喫煙・高脂血症などが挙げられているが、今のところ定説はない。

免疫組織化学的には EMA 抗体による染色が、皮脂腺への分化を際立たせるのに有用であると報告されている<sup>9)</sup>。今回の症例の検討でも食道の皮脂腺細胞は周囲の粘膜上皮と比較して EMA によく反応し、周囲細胞から浮き上がってよく観察することができた。脂腺細胞は AE1/AE3 などの汎 CK でも陽性となるが、周囲の扁平上皮も染まってしまうため、皮膚での意義は乏しい。S-100 蛋白, CEA, GCDPF-15 (BRST-2) などは原則としていずれも陰性である。従来、脂肪細胞は特殊染色により oil-red O や sudan black 等の脂肪染色が利用されていたが、脂肪染色には未固定の材料が必要であり、染色技術や解釈が困難であることから、EMA による免疫染色がより優れていると考えられる。

Kushima ら<sup>8)</sup>は M1・M2 (against gastric mucins), 34  $\beta$ E12 (high molecular weight cytokeratins), MAM-6 (milk-fat globule membrane) を用いた免疫組織化学的な検討から、皮脂腺組織が胃粘膜(噴門部)の新しいタイプの metaplasia であることを示唆する結果を得ている。また、Nakanishi ら<sup>6)</sup>は 6 種類の keratin を使用した免疫組織学的検索を行い、CK14 において、食道異所性皮脂腺と、皮脂腺への分化を伴った食道基底細

胞の増生集団の両方に発現を認めたことから、食道の異所性皮脂腺の発生が食道上皮そのものから化生性変化により発生したものであるとの説を示している。我々も今回経験した 2 例においていろいろな上皮マーカーを用いて免疫組織学的検索を行ったところ、これら文献の報告に矛盾しない結果を得た (Table 1)。

## 結 語

異所性皮脂腺はこれまで稀とされ、数々の報告がなされているが、近年の内視鏡技術の進歩に伴い決して稀な疾患ではなくなって来ている。このことを内科臨床医と共通に認識し、連携して今後の経過観察ならびに発生機序の解明に取り組んでいくべきである。

## 文 献

- 1) De La Pava, S. and Pickren, J.W. : Ectopic sebaceous glands in the esophagus. Arch. Pathol. **73** : 397-399, 1962.
- 2) 藤木茂篤, 友田純. : 食道異所性皮脂腺の 1 例. Gastroenterol. Endosc. **6** : 1989.
- 3) Hoshika, K., Inoue, S., Mizuno, M., Iida, M. and Shimizu M. : Endoscopic detection of ectopic multiple minute sebaceous glands in the esophagus. Digestive Disease and Sciences **40** : 287-290, 1995.
- 4) Stolte, M. and Seifert, E. : Lipid islands in the esophagus. (in German) Leber, Magen, Darm **15** : 137-139, 1985.
- 5) 泉美貴 : 皮膚病理診断 ABC 2. 付属器系病変. 秀潤社, p14-42, 2007.
- 6) Nakanishi, Y., Ochiai, A., Shimoda, T., Yamaguchi, H., Tachimori, Y., Kato, H., et al.: Heterotopic sebaceous glands in the esophagus. Pathol. Int. **49** : 364-368, 1999.
- 7) Rector, L.F. and Connerly, M.L. : Aberrant mucosa in the esophagus in infants and in children. Arch. Pathol. **31** : 285-294, 1941.
- 8) Kushima, R., von Hinuber, G., Lessel, W., Stolte, M. and Borchard, F. : Sebaceous gland metaplasia in cardiac-type mucosa of the oesophago-gastric junction. Virchows Arch. **428** : 297-299, 1996.

Table 1. Immunohistochemical results

上皮マーカー	Case1	Case2
AE1+AE3	—	—
34 $\beta$ E12	+	+
CAM5.2	—	—
EMA	+	+
CK 7	—	—
CK14	+	+
CK18	—	—
CK19	—	—
CK20	—	—