

粟粒結核治療中に急性膵炎を合併した 全身性エリテマトーデス(SLE)の1剖検例

奈良県立医科大学第1内科学教室

松倉康夫, 上村史朗, 池田祐貴子
藤本隆, 藤井謙裕, 土肥和紘

奈良県立医科大学第1病理学教室

堀内敬介, 市島國雄

A CASE OF SYSTEMIC LUPUS ERYTHEMATOSUS COMPLICATED WITH ACUTE PANCREATITIS DURING TREATMENT OF MILIARY TUBERCULOSIS

YASUO MATSUKURA, SHIRO UEMURA
YUKIKO IKEDA, TAKASHI FUJIMOTO
YOSHIHIRO FUJII and KAZUHIRO DOHI

First Department of Internal Medicine, Nara Medical University
and

KEISUKE HORIUCHI and KUNIO ICHIJIMA
First Department of Pathology, Nara Medical University

Received June 11, 1996

Abstract: A 59-year old woman with SLE was admitted to our hospital for the treatment of pulmonary miliary tuberculosis. She was given isoniazid and rifampicin, as an initial treatment regimen. On the 10th hospital day, she suddenly developed nausea, vomiting, diarrhea and left back pain. Furthermore, marked elevation of serum amylase level was observed. From her symptoms and laboratory findings, she was diagnosed as having acute pancreatitis and administered gabexate mesilate and antibiotics. In spite of treatment, her pancreatitis became worse gradually, and she developed respiratory distress. Methylprednisolone pulse therapy was performed, but she was complicated with pulmonary hemorrhage and died of respiratory failure. Autopsy findings suggested that acute pancreatitis was associated with the vasculitis of SLE. To our knowledge, there have been few SLE patients complicated with acute pancreatitis, and the pathophysiology of SLE pancreatitis is still unclear. The purpose of this paper is to discuss the relation between pancreatitis and SLE.

Index Terms

acute pancreatitis, corticosteroid, SLE

はじめに

全身性エリテマトーデス(SLE)は、自己免疫疾患の代

表であり、血管炎を基盤とした多彩な臓器障害を呈する疾患である。一般に、SLEは消化器病変の合併頻度が低いとされるが、その経過中に原因不明の腹部症状が出現

することは稀ではない。さらに、SLEの多臓器障害としての急性あるいは慢性膵炎が合併したとする報告は散見されるが、その発生頻度はきわめて低く、発生機序についても一定した見解がみられない。今回著者らは、粟粒結核の治療中に急性膵炎を合併して死亡したSLEの1剖検例を経験したので報告する。

症 例

患者：59歳，女性

主訴：発熱，全身倦怠感

既往歴：25歳，肺結核

家族歴：特記事項はない

現病歴：昭和30年頃から両側指背の皮疹とレイノー症状が出現していた。昭和58年，指尖部に壊死が認められたために当科に入院し，SLEと診断された。副腎皮質ステロイド治療中の昭和63年3月に大腿骨頭壊死を発症したため，大腿骨頭置換術を受けた。以後，プレドニソロン10mg/日が投与されていたが，平成5年6月下旬頃から発熱と全身倦怠感が出現した。加療のために入院した某病院で，肺結核が疑われたために当科に転院した。

入院時身体所見：身長158cm。体重49kg。体温36.9度。血圧104/72mmHg。脈拍86/分，整。体温36.7℃。顔貌は満月様で，蝶形紅斑を認める。手指はソーセージ様である。結膜に黄染はないが，貧血を認める。左下肺野の呼吸音は気管支呼吸音であり，同部位に小水泡音を

聴取する。心音は純で，心雑音を聴取しない。腹部は平坦，軟で，肝・脾・腎を触知しない。下腿に浮腫はない。

入院時検査所見：検尿では1.6g/日の尿蛋白と尿潜血，末梢血検査では小球性低色素性貧血が認められた。

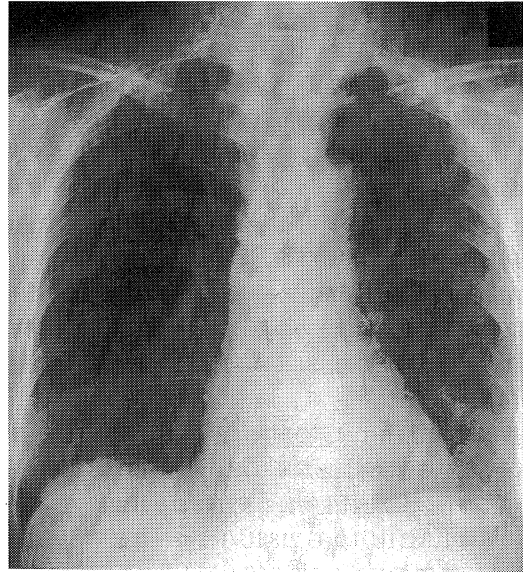


Fig. 1. The chest roentgenogram on admission showed a multitude of discrete and confluent nodular opacities, ranging in diameter from 1 to 3 mm.

Table 1. Laboratory data on admission

Urinalysis		TC	219	mg/dl
protein	(3+) (1.6 g/day)	BUN	27	mg/dl
occult blood	(3+)	Scr	1.3	mg/dl
sediment	hyaline cast (+)	Na	132	mEq/l
		K	4.4	mEq/l
		Cl	100	mEq/l
Hematology		Serology		
RBC	414 ×10 ⁴ /μl	CRP	2.3	mg/dl
Ht	28.9 %	RF	13	U/ml
Hb	8.9 g/dl	IgA	184	mg/dl
WBC	6,700 /μl	IgG	1,084	mg/dl
Plts	32.2 ×10 ⁴ /μl	IgM	56	mg/dl
		C3	115	mg/dl
Biochemistry		C4	24	mg/dl
T-bil	0.6 IU/l	CH50	38	U/ml
ALP	438 IU/l	ANA	×320	
AMY	413 IU/l	anti-DNA Ab	2.8	IU/ml
GOT	21 IU/l	anti-RNP Ab	×4	
GPT	23 IU/l	anti-Sm Ab	negative	
LDH	305 IU/l	anti-SS-A Ab	negative	
γ-GTP	118 IU/l	anti-SS-B Ab	negative	
TP	6.0 g/dl			
ALB	3.4 g/dl			

血液生化学検査では、ALPが438 IU/l、 γ -GTPが118 IU/l、血清アミラーゼ値が413 IU/l、Scrは1.3 mg/dlであり、いずれも上昇していた。免疫血清学検査では、抗核抗体(speckled type)と抗RNP抗体が陽性であった。しかし、抗DNA抗体は陰性、血清補体価も正常範囲内にあった(Table 1)。

胃液培養では、10コロニーの結核菌が認められた。

胸部レントゲン写真：全肺野に直径約3mmの小結節状陰影が認められた(Fig. 1)。

入院後経過：胸部レントゲン所見と胃液所見から粟粒結核と診断し、isoniazid(400 mg/日)とrifampin(450 mg/日)の併用療法を開始した。しかし、第10病日から悪心、嘔吐、下痢、および左側腹部痛が出現し、第18病日から血清アミラーゼ値は急激に上昇した。蝶形紅斑の再燃や不穏などの中枢神経症状も出現し、血清補体価も低下したので、SLEは活動性が亢進したものと推測された。

腹部超音波検査では脾の腫大は認められなかったが、臨床症状から急性脾炎と診断した。メシル酸ガベキセート(1,500 mg/日)と抗生物質の投与により、血清アミラーゼ値は1,332 IU/lから218 IU/lまで一旦低下した。しかし、第23病日から519 IU/lに再上昇した。第26病日頃から高度の代謝性アシドーシス(pH 7.372, PCO₂

22.0, PO₂ 122.6, HCO₃ 12.6, BE -10.6)を呈した。全身状態が悪化したためにメチルプレドニソロン・パルス療法(3日間に1,000 mgと、500 mg 2回の計2,000 mg)を施行した。パルス療法3日目に突然、呼吸困難が出現した。胸部レントゲン所見は、広範囲の肺出血像を示した。第30病日に呼吸困難が増悪し、呼吸不全で死亡した(Fig. 2)。

剖 検 所 見

(1) 脾：脾尾部を中心に胃大弯から左腎臓に及ぶ広範囲な脂肪壊死塊が認められた。組織像も、腺房および腺管の破壊、退行性変化を示しており、強度の出血を伴っていた。典型的な脂肪壊死も認められ、急性壊死性脾炎と診断された。壊死性血管炎や結核結節、さらに脾石も認められなかった(Fig. 3)。

(2) 脾：onion skin lesionが認められた。

(3) 肺：最大径で約3mmの白色の結核結節と出血巣が両肺の全葉に散在しており、これに伴って出血と水腫が見られた。周囲のリンパ球浸潤は軽度であったが、好中球の浸潤が肺実質に認められたので気管支肺炎は合併しているものと思われた。過去の出血の既往を示唆するヘモジデリンの沈着も認められた。しかし、血管炎を示唆する所見は認められなかった。

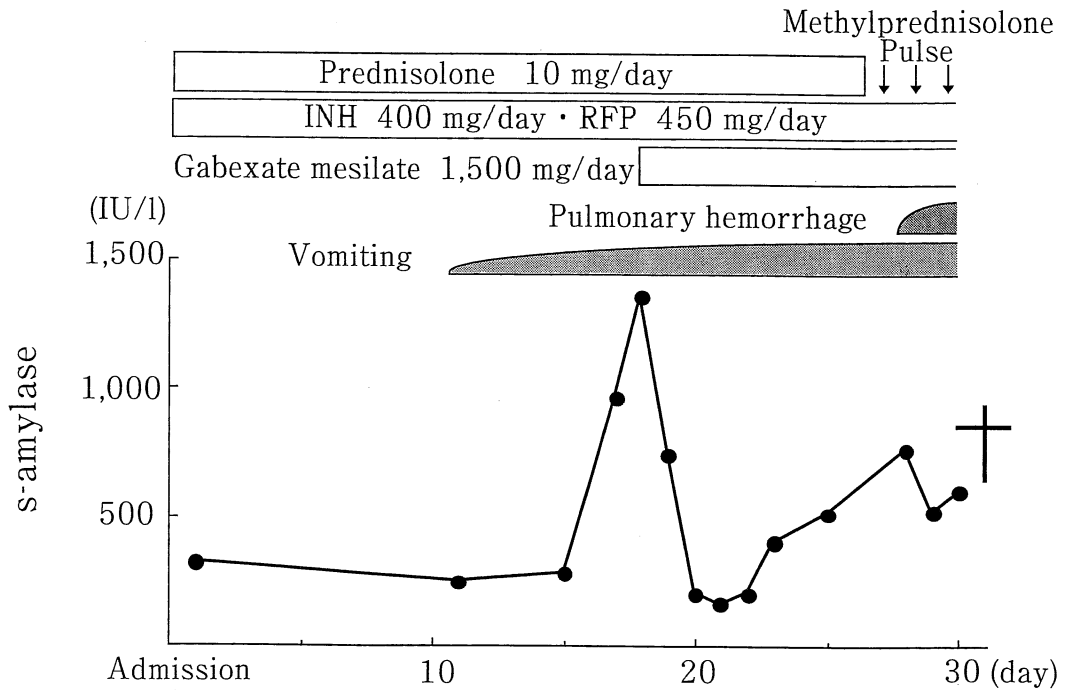


Fig. 2. Clinical course.

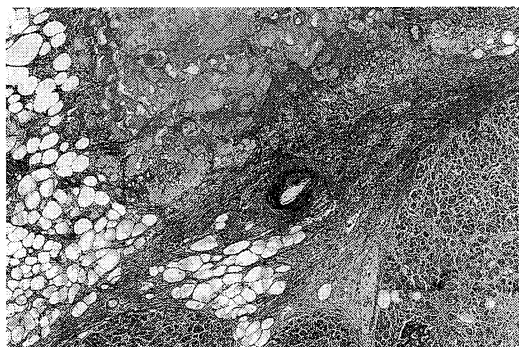

Fig. 3. Photomicrograph of pancreatic tissue showed degeneration, fat necrosis and hemorrhage. Vasculitis was not demonstrated by extensive study of this tissue.

(4) 腎：皮質は菲薄化していた。糸球体は硝子化しているものが認められたが、wire loop lesionは認められなかった。(昭和61年に施行された腎生検所見は、WHO分類のV型に該当していた。)

(5) その他：少量の血性腹水、少量の淡血性胸水、心肥大、大動脈硬化症、胃びらんが認められた。

組織学的に、SLEを示唆する所見(軽度の心筋束間拡大、線維化あるいは糸球体基底膜の肥厚)が認められた。しかし、診断を確定する所見(onion skin like lesion, ループス腎炎、間質性心筋炎、Libman-Sacks型心内膜炎、fibrinoid necrosis)は、明らかではなかった。これらの所見を欠いていた理由として治療による影響が考えられる。

考 察

1. SLEに合併する膵炎の頻度

膠原病に合併する急性膵炎は、原発性シェーグレン症候群で高頻度であるが、SLEでは比較的稀とされてきた。Rothfield¹⁾は、365例のSLE患者のうち、血清アマラーゼ値の上昇を伴う腹痛症例や剖検例での組織所見から急性膵炎と診断されたものは8%であったと報告しており、Divittorio, et al.²⁾も、SLEと診断されて入院した168例のうち同様に膵炎と診断されたものが4.1%であったという。一方、千場ら³⁾はSLE剖検例988例中9例(0.9%)に合併したにすぎないと報告している。さらにFries, et al.⁴⁾やRopes⁵⁾の2つの報告を合わせた350例のSLE患者の検討でも、急性膵炎例が認められなかったという。このように、SLEでの膵炎合併頻度は、報告により異なっている。この原因として、1) 生存例での検討か剖検例での検討かによる相違、2) 多臓器不全の終末像

としての急性膵炎の出現、3) 副腎皮質ステロイド投与などの投与で、典型的な臨床症状を呈さないために、診断が困難となることなどが考えられる。

2. SLEに合併する膵炎の発症機序

SLEでの急性膵炎の発症について、いくつかの機序が推測されている。Dubois⁶⁾はSLEの剖検例での膵組織に動脈炎が存在したことを証明している。またReynolds, et al.⁴⁾も、急性膵炎を発症したSLE 20例を報告しており、組織学的検討からその発生機序がアルサス型の活動性ループス血管炎に起因する急性壊死性膵炎であると述べている。

一方、急性膵炎の原因として治療薬物の副作用が関与しているという報告もある。副腎皮質ステロイドはSLEの治療として最も一般的に用いられる薬物であるが、本薬物が急性膵炎発症に関与したとする報告もみられる⁸⁻¹⁰⁾。Oppenheimer, et al.⁹⁾は、副腎皮質ステロイド投与を受けた小児剖検例での膵の組織学的特徴として、膵炎様変化、脂肪壊死、膵管および膵房拡張、膵房萎縮などが認められると報告している。また、Bencosme, et al.¹⁰⁾は、家兎を用いた実験的検討から、副腎皮質ステロイドが膵管の過形成、管腔内に濃縮した内容物を伴う膵管の拡張、および膵管周囲の脂肪壊死を惹起するとし、これらの所見を副腎皮質ステロイド治療に伴う膵病変の特徴的所見と報告している。

一方では、副腎皮質ステロイドの関与を疑問視する報告もみられる¹¹⁾。また、副腎皮質ステロイド以外にも、アザチオプリン、フロセמידなどの薬物も膵障害を惹起する可能性がある。さらに、SLEでみられる腎機能障害、免疫学的異常、脂質代謝異常、およびDICなども膵障害の原因となる可能性が指摘されている¹²⁻¹⁶⁾。つまり、SLEに合併する急性膵炎の発生機序については、一定した見解がみられないのが現況といえよう。

3. 本例での急性膵炎の原因

本例では、剖検所見で胆石や膵管結石は確認されず、さらに副腎皮質ステロイドによる急性膵炎に特徴的とされる組織所見も認められなかった。一方、膵に明らかな血管炎の所見も認められなかったが、他臓器でも脾のonion skin like lesion以外は活動性血管炎の所見(ループス腎炎、Libman-Sack型心内膜炎、血管のfibrinoid necrosisなど)は明らかではなかった。諸臓器に血管炎の像が認められなかったのは、長期に及ぶ副腎皮質ステロイド治療の影響と考えられた。本例では、急性膵炎の発症時に、臨床症状の増悪や血清補体価の低下などの所見からSLEの活動性が亢進していたことが示唆されるので、急性膵炎の発症にSLEの血管炎が関与していた可能

性が高いと考えられたが、確診には至らなかった。

4. SLE に合併する膵炎の治療

SLE に合併した急性膵炎に対して、副腎皮質ステロイド、特にプレドニソロンが有効であるとする報告は多い¹⁷⁻¹⁹⁾。しかし、上述のように、その発生機序には多くの可能性があり、治療法の選択は慎重を要すると考えられる。

以上のように、SLE に合併した急性膵炎は、いまだ病態の不明な点を残しており、治療としての副腎皮質ステロイド投与に関しても、その量や時期など検討を要することが多い。今後のさらなる症例の蓄積が望まれる。

お わ り に

粟粒結核治療中に、急性膵炎を合併した全身性エリテマトーデス(SLE)の1例を経験した。その急性膵炎の発症にはSLEの血管炎が関与していた可能性があり、SLEに関連して発症する膵炎の発生機序を考察するのに重要な症例と考えられたので、文献的考察を加えて報告した。

本論文の要旨は、第22回日本臨床免疫学会総会(1994年9月、東京)で発表した。

文 献

- 1) Rothfield, N. : Systemic lupus erythematosus. Clinical and laboratory aspects. *in* Arthritis and allied conditions (McCarty, D., ed.). 9th ed., Lea & Febiger, Philadelphia, p691, 1979.
- 2) Divittorio, G., Wees, S., Koopman, W. J. and Ball, G. U. : Pancreatitis in systemic lupus erythematosus. *Arthritis Rheum.* 25 (Supple) : s6, 1982.
- 3) 千葉 純, 谷 賢治, 坂本 洋, 加藤 清, 松永敬一郎, 長岡章平, 高橋 宏, 石ヶ坪良明, 杉本純一 : 膠原病の膵病変-SLE, PSS に対する PABA 吸収試験併用 PED 法による膵外分泌機能の検討. *医学のあゆみ* 128 : 516, 1984.
- 4) Fries, J. and Holman, H. : Systemic lupus erythematosus. *in* A clinical analysis. Saunders, Philadelphia, 1975.
- 5) Ropes, M. W. : Systemic lupus erythematosus. Harvard university press, Cambridge MA, p9, 1976.
- 6) Dubois, E. L. : The effect of the L. E. cell test on the clinical picture of systemic lupus erythematosus. *Ann. Int. Med.* 38 : 1265, 1953.
- 7) Reynolds, J. C., Inman, R. D., Kimberly, R. P., Chuong, J. H., Kovaos, J. E. and Walsh, M. B. : Acute pncreatitis in systemic lupus erythematosus : Report of twenty case and a review of the literature. *Medicine* 61 : 25, 1982.
- 8) Caron, F. A. and Liebow, A. A. : Acute pancreatitis lesions in patients treated with ACTH and adrenal corticoid. *N. Engl. J. Med.* 257 : 690, 1957.
- 9) Oppenheimer, E. H. and Boitnott, J. K. : Pancreatitis in children following adrenal corticosteroid therapy. *Bull Johns Hopkins Hosp.* 107 : 297, 1960.
- 10) Bencosme, S. A. and Lazarys, S. S. : The pancreas of cortico-treated rabbits. *Arch. Pathol.* 62 : 285, 1956.
- 11) Steinberg, W. M. and Lewis, J. H. : Steroid-induced pancreatitis: does it really exist? *Gastroenterology* 81 : 799, 1981.
- 12) Kawanishi, H., Rudolph, H. and Bull, F. E. : Azathioprine-induced acute pancreatitis. *N. Engl. J. Med.* 289 : 357, 1973.
- 13) Noguera, J. R. and Freedman, M. A. : Acute pancreatitis as a complication of imuran therapy in regional enteritis. *Gastroenterology* 62 : 1040, 1972.
- 14) Huizenga, K. A., Shorter, R. G. and Phillips, S. F. : Pancreatitis: A specific complication of azathioprine treatment of Crohn's disease. *Gastroenterology* 70 : 895, 1976.
- 15) Paloyan, D., Levin, B. and Simonowitz, D. : Azathioprine-associated acute pancreatitis. *Dig. Dis. Sci.* 22 : 839, 1977.
- 16) Jones, P. E. and Oelbaum, M. H. : Furosemide induced pancreatitis. *Br. Med. J.* 1 : 133, 1975.
- 17) 大部敬三, 弓削 健, 吉本賢良, 小野栄一郎, 山下文雄 : SLE の経過中に発生した Acute pancreatitis. *日腎誌.* 26 : 1698, 1984.
- 18) 小宅和俊, 大塚栄治, 藤井邦夫, 安田正之, 延永 正 : SLE に合併した膵炎の1例. *九州リウマチ* 7 : 119, 1987.
- 19) Giordano, M., Gallo, M. and Chianese, U. : Acute pancreatitis as the initial manifestation of systemic lupus erythematosus. *Rheumatology* 45 : 60, 1986.