

## 食道癌に対する胸腔内吻合法症例の検討

奈良県立奈良病院外科

山田 貴, 渡辺 明彦, 仲川 昌之, 佐道 三郎,  
頼木 領, 楠本 祥子, 玉置 英俊, 本郷 三郎

高井病院外科

森田 敏裕, 鶴井 裕和

### A CLINICAL STUDY OF INTRATHORACIC ANASTOMOSIS AS A RECONSTRUCTION SURGERY FOR ESOPHAGEAL CANCER

TAKASHI YAMADA, AKIHIKO WATANABE, MASAYUKI NAKAGAWA, SABURO SADOU,  
RYOU YORIKI, YOSHIKO KUSUMOTO, HIDETOSHI TAMAKI and SABURO HONGO

*Department of Surgery, Nara Prefectural Nara Hospital*

TOSHIHIRO MORITA and HIROKAZU TSURUI

*Department of Surgery, Takai Hospital*

Received May 30, 2001

Abstract: Cervical anastomosis (CA) is a standard reconstruction surgery for esophageal cancer, but we have experienced some complications after this operation. Therefore we have utilized intrathoracic anastomosis (ITA) for esophageal cancer since July 1999. In this study, we evaluate the usefulness of ITA. Subjects were 26 esophageal cancer patients who underwent esophagectomy followed by reconstruction with a gastric roll in the period from July 1999 to February 2001. They were consisted of 15 cases undergoing ITA and 11 cases of CA. The operation time in ITA, was significantly shorter than that in CA ( $p < 0.01$ ). The rate of anastomotic leakage in ITA was 6.7%, significantly lower than that in CA ( $p < 0.001$ ). Average interval to start of food intake after operation was 12.5 days in ITA ; this was significantly shorter than 27.5 days in CA ( $p < 0.01$ ). Moreover, periods of hospital stay after operation were significantly shorter in ITA than in CA ( $p < 0.02$ ). Our data suggest that ITA is minimally invasive and less prone to postoperative complication for esophageal cancer located in the middle and lower esophagus.

**Key words :** esophageal cancer, intrathoracic anastomosis

#### 緒 言

食道癌手術の再建法は頸部食道と再建臓器を頸部で吻合するいわゆる頸部吻合法が標準的な方法である<sup>1,2)</sup>。しかし、縫合不全をはじめとする合併症の発生率が高く、術後の quality of life (QOL) は必ずしも満足ゆくものではない。

そこで当科では1999年より中下部の食道癌に対して胸腔内吻合法を採用しているため、その有用性についてこれまで行ってきた頸部吻合法と比較検討した。

#### 対象と方法

対象は1998年7月から2001年2月までの2年8ヶ月の間に当科および関連施設で手術した食道癌症例の中で、

右開胸で手術を行い胃管による再建を行った食道癌 26 例である。これらのうち頸部吻合を行った 11 例(頸部吻合群)と胸腔内吻合を行った 15 例(胸腔内吻合群)を比較検討した。頸部吻合群は右開胸先行にて食道切除とリンパ節郭清を行い、次に開腹にて胃管作成と腹部リンパ節郭清を施行した後、標準的には後縦隔経路にて再建している。一方、胸腔内吻合群は開腹先行にて行い、胸腔内での吻合は食道と胃管の大弯側を自動吻合器にて行っている。初期の症例は自動吻合器を腹腔の胃管の幽門形成部から挿入し吻合していたが、現在は胸腔創から胃管の断端へ挿入し食道と胃管の大弯側を吻合している。

胸腔内吻合の適応としては①占拠部位が中下部の食道癌であること。②縦隔再発を考慮しすくなくとも T3 以下の症例で、縦隔リンパ節に転移を認めない症例。とした。

この両群を、手術時間、出血量、術後合併症、経口摂取開始時期、在院日数、転帰などについて比較検討した。術後合併症のうち縫合不全については術後 30 日以上の絶食期間を必要とした症例、またはドレナージ術を必要とした症例を major leakage とし、それ以外を minor leakage とした。

統計学的検討は Student の t 検定および  $\chi^2$  二乗検定を用い、 $p < 0.05$  をもって有意差ありとした。なお、食道癌に関する記載は食道癌取り扱い規約第 9 版に準じて行った。

### 結 果

背景因子は性差、年齢、主占拠部位に両群間に有意差は認めなかった。組織学進行度では頸部吻合群に pStage IV が 4 例と胸腔内吻合群に比べ進行した症例が多い傾向があったが、有意差は認めなかった。その他 pT, pN, pM のそれぞれの因子、リンパ節郭清度、リンパ節転移個数、根治度、術前術後の放射線化学療法の有無などに両群間に有意差は認めなかった (Table 1)。

手術時間は頸部吻合群で平均 430.3 分、胸腔内吻合群で平均 319.8 分と胸腔内吻合群で約 110 分短縮し有意差を認めた。術中出血量は平均 693.4 ml と 722.3 ml と差はなかった。術後合併症では縫合不全が頸部吻合群 11 例中 8 例 (72.7%) に発生し、その内訳は major leakage が 5 例、minor leakage が 3 例であった。一方、胸腔内吻合群では 15 例中 1 例 (6.7%) と有意に胸腔内吻合群が低率であった。内視鏡的拡張を必要とした吻合部狭窄は頸部吻合群で 4 例 (36.3%)、胸腔内吻合群で 1 例 (6.7%) であった。肺合併症は頸部吻合群で 5 例 (肺炎 2 例、膿胸 2 例、気胸 1 例) (45.5%)、胸腔内吻合群で 4 例 (肺炎 1

例、気胸 1 例、ARDS 2 例) (26.7%) で両群間に有意差を認めなかった (Table 2)。術後血清ビリルビン値が 2.0 mg/dl 以上上昇した肝機能障害の発生率は頸部吻合群で 8 例 (72.7%)、胸腔内吻合群で 9 例 (60.0%) で、反回神経麻痺は頸部吻合群で 4 例 (36.4%)、胸腔内吻合群で 2 例 (13.3%) であった。

Table 1. Clinicopathological Characteristics

		Cervical anastomosis (n=11)	Intrathoracic anastomosis (n=15)	p
Sex	Male	11	12	NS
	Female	0	3	
Age		59.5 ± 9.0	60.8 ± 4.5	NS
Location	Ut	1	0	NS
	Mt	6	7	
	Lt	3	5	
	Ae	1	3	
Stage	O	0	1	p<0.1
	I	2	0	
	II	1	7	
	III	4	6	
pT	IV	4	0	NS
	1	2	1	
	2	2	8	
	3	6	5	
pN	4	1	0	NS
	0	3	7	
	1	0	2	
	2	4	4	
pM	3	3	2	NS
	4	1	0	
	0	9	15	
	1	2	0	
Lymph node dissection	2 field	8	14	NS
	3 field	3	1	
D	2	11	14	NS
	3	0	1	
Number of lymphnode metastasis		4.6 ± 6.4	1.8 ± 2.4	NS
Curability	A	3	8	NS
	B	6	6	
	C	2	1	

Table 2. Comparison of the results of operation in each anastomosis methods

	Cervical anastomosis (n=11)	Intrathoracic anastomosis (n=15)	p
Operation time (min)	430.3±63.3	319.8±38.6	p<0.01
Blood loss (ml)	693.4±351.9	722.3±377.1	NS
Anastomotic leakage	8(72.7%)	1(6.7%)	p<0.001
Anastomotic stenosis	4(36.3%)	1(6.7%)	p<0.1
Respiratory complication	5(45.5%)	4(26.7%)	NS

手術後経口摂取開始までの期間は頸部吻合群で平均  $27.5 \pm 15.1$  日、胸腔内吻合群で  $12.5 \pm 6.6$  日で、有意に胸腔内吻合群で短かった。胸腔内吻合群で縫合不全を合併した 1 例を除くと全ての症例が術後 10 日前後で経口摂取可能であった (Fig. 1).

手術後在院期間は頸部吻合群で平均  $76.2 \pm 38.5$  日、胸腔内吻合群で  $47.9 \pm 25.0$  日で、有意に胸腔内吻合群で短かった (Fig. 2)。術後補助療法を施行した症例を除くと頸部吻合群で平均  $50.5 \pm 15.9$  日、胸腔内吻合群で  $46.5 \pm$

25.0 日であった。

転帰は頸部吻合群 11 例中 5 例 (Stage III が 1 例, Stage IV が 4 例) が原癌死した。一方、胸腔内吻合群は、観察期間が短い、術前より高度の肝硬変を併存していた症例が術後肝不全で死亡した以外は死亡症例は認めていない。

考 察

食道癌の治療成績は診断技術の向上や治療方法の進歩

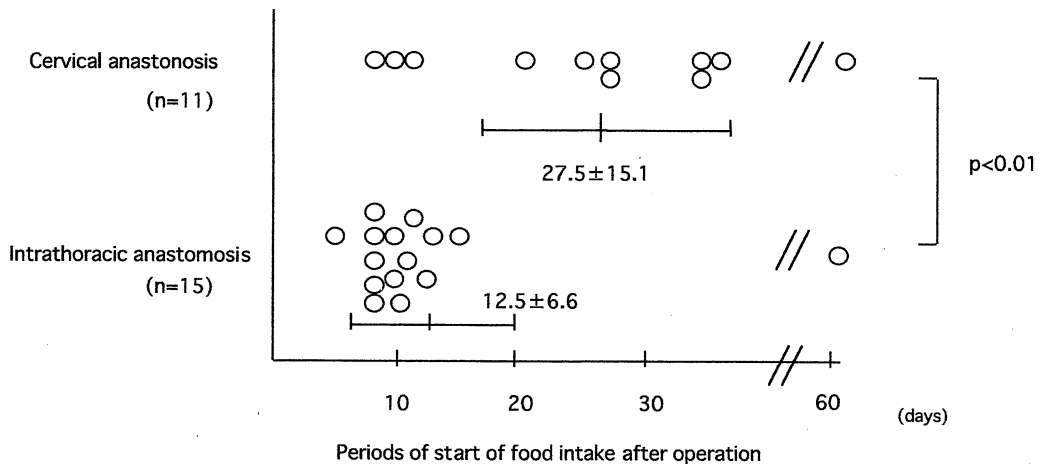


Fig. 1. Periods of start of food intake after operation in patients reconstructed with intrathoracic anastomosis were significantly shorter than those with cervical anastomosis.

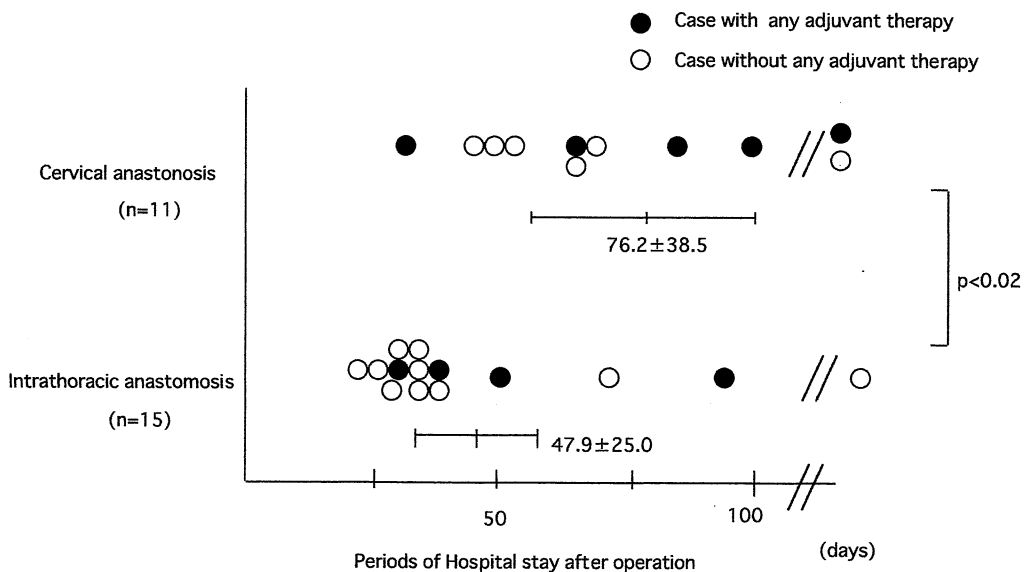


Fig. 2. Periods of hospital stay after operation were significantly shorter in intrathoracic anastomosis than in cervical anastomosis.

により徐々に向上してきているとはいえ、消化器癌の中でも予後不良の疾患である事に変わりはない。その治療は内視鏡治療から化学療法、放射線治療を絡めた集学的治療まで進行度により様々であるが、現在でもその主軸となるのは外科的治療である<sup>3)</sup>。その主たる方向性は他の消化器癌と同様に徹底したリンパ節郭清による予後の向上を目指す事である。事実、徹底した3領域郭清によって5年生存率が有意に高くなったという報告がある一方、占拠部位や進行度に応じたリンパ節郭清の意義を重視した報告もあり3領域郭清については意見が分かれているところであり、今後リンパ節郭清の施行と検討が行われていくであろう<sup>4)</sup>。その一方で食道癌の手術は侵襲が大きいため術後合併症の発生率が高く、手術後のQOLは他の消化管手術に比べても著しく悪い。術前のリスク評価や麻酔、呼吸管理、疼痛対策などにより肺合併症などの全身合併症の頻度は減少したが、縫合不全などの手術に伴う局所合併症の発生率は相変わらず高い。このためいたずらに入院期間が長くなったり、化学療法の時期を逸したりすることも多い。特に最近、化学放射線療法(CRT)の良好な成績が報告されており<sup>3,8,9)</sup>、外科的治療の安全性や術後のQOLの向上も一つの課題であることは間違いない。

食道癌の再建術式は再建臓器を頸部食道と頸部操作において縫合する頸部吻合が標準的であり、当施設でも従来よりこの方法を採用してきたが、縫合不全やそれに伴う吻合部狭窄、嚥下障害の発生率が高く、1999年より胸腔内吻合法を採用した。胸腔内吻合法の最大の利点は再建臓器に胃管を用いた場合、その血流が良好でしかも吻合部に緊張がかかりにくいと縫合不全の発生率が少ないことである。このため、経口摂取開始がすみやかで、吻合部狭窄も少ないとされている。今回我々の検討でも術後のQOLは従来の頸部吻合法に比べ明らかに改善しており、良好な成績であった。胸腔内吻合の縫合不全の発生率は諸家の報告でも0% - 12.5%と頸部吻合群と比べても有意に低率で良好な成績を示している<sup>10-13)</sup>。しかし、胸腔内吻合法は後縦隔内に吻合部が存在するため、縫合不全が発生すると致命的な合併症となりうるため術前の適応症例の選択が重要となる。当科でも胸腔内吻合法を施行した15例中1例に縫合不全を併発したが、これは縦隔血腫により再手術となり、肺合併症を合併したため縫合不全を併発した症例であった。この症例は良好なドレナージにより致命的にならず退院となったが、食道癌手術では術前の機能評価が重要であり、特に胸腔内吻合法を採用する場合、さらに慎重な術前評価が必要であると考えられた。

胸腔内吻合法の手術適応は上縦隔や頸部のリンパ節郭清が同様に行うことが可能であると考えられており、安全な口側距離が確保出来れば腫瘍の占拠部位を問わないという考えから、基本的に中部(Mt)より肛門側の癌を対象に施行している。愛甲ら<sup>10)</sup>の検討では門歯より腫瘍までの距離が24cmを胸腔内吻合の限界のめやすとしており、内視鏡所見、食道透視の所見を検討し適応を決定している。Ut症例に対する適応拡大の可能性を示唆する報告<sup>11)</sup>もあるが、縫合不全が少ないという胸腔内吻合法の長所や上縦隔リンパ節転移率を考えれば、やはり安全な口側距離が十分に確保でき、ゆとりのある吻合ができるMtより肛門側の症例に限定すべきと考える。

## 結 語

食道癌に対する胸腔内吻合法と頸部吻合法を比較検討した結果、胸腔内吻合法は縫合不全の発生率が低く、経口摂取開始期間や術後入院期間の有意な短縮を認め、術後早期のQOLの改善が得られた。

以上より、胸腔内吻合法は中下部食道癌に対する有用な再建術式と考えられた。

## 文 献

- 1) 山崎弘資, 北田正博, 鈴木 洋, 田中一馬, 平田 哲, 前田富興, 池田康一郎, 笹嶋唯博, 久保田良彦: 再建経路からみた食道癌術後の quality of life. 日臨外医誌. 54: 1157-1160, 1993.
- 2) 桑野博行, 池部正彦, 馬場欽也, 北村 薫, 松嶋哲哉, 藤也寸志, 安達洋祐, 杉町圭蔵: 食道癌術式における根治性および quality of life の再建経路別検討. 日消外会誌. 25: 2606-2611, 1992.
- 3) 外村修一, 小西敏郎: 食道癌. 癌と化学療法. 27: 967-973, 2000.
- 4) 井垣弘康, 日月裕司, 加藤抱一: sm 食道癌の手術適応と手術手技. 外科. 61: 351-356, 1999.
- 5) 江口礼紀, 井手博子, 中村 努, 林 和彦, 高崎 健: 占拠部位および進行度に対応した胸部食道癌に対する至適リンパ節郭清領域. 日消外会誌. 32: 2457-2462, 1999.
- 6) 河野辰幸, 永井 鑑, 井上晴洋, 出江洋介, 中村正徳, 奈良智之, 熊谷洋一, 中島康晃, 吉野邦英, 岩井武尚: 胸部食道癌に対する至適リンパ節郭清: 適応の個別化と step-up の見地より. 日消外会誌. 32: 2479-2483, 1999.
- 7) Ando N., Ozawa S., Kitagawa Y., Shinozawa Y. and Kitajima M.: Improvement in the results of

- surgical treatment of advanced squamous esophageal carcinoma during 15 consecutive years. *Ann. Surg.* **232** : 225-232, 2000.
- 8) 大津 敦：食道がんに対する集学的治療の現況。癌と化学療法。 **25** : 232-240, 1998.
- 9) Tsujinaka T., Shiozaki H., Yamamoto M., Inoue M., Yano M., Doki Y. and Monden M. : Role of preoperative chemoradiation in the management of upper third thoracic esophageal squamous cell carcinoma. *Am. J. Surg.* **177** : 503-507, 1999.
- 10) 寺島秀夫, 島田友幸, 松岡富男：胸部食道全摘後の高位胸腔内食道胃管吻合術。手術。 **50**:77-80,1996.
- 11) 愛甲 聡, 吉住 豊, 杉浦芳章, 小池啓司, 田中 勸：食道癌手術における胸腔内胃管再建法の適応についての検討。日臨外会誌。 **60** : 2295-2299, 1999.
- 12) 佐藤浩一, 前川武男, 巾 尊宣, 矢吹清隆, 津村秀憲, 渡部洋三：食道癌切除後の胸腔内吻合による再建術式の検討。日臨外医学会誌。 **58** : 12-15, 1997.
- 13) 砂田祥司, 小関萬里, 中場寛行, 伊藤 章, 富永春海, 寺本成一, 神山雅史, 湯浅吉夫, 杉山陽一, 大隅和英, 佐藤公一, 阪尾 淳：胸部食道癌に対する胸腔内吻合症例の検討。広島医学。 **53**:18-20, 2000.