

Swan-Ganz カテーテルによる肺動脈損傷の 1 例

奈良県立医科大学第 1 内科学教室

中 谷 秀 隆, 土 肥 直 文, 林 照 剛
藤 田 泰 三, 橋 本 俊 雄, 土 肥 和 紘

平井病院内科

酢 谷 俊 夫, 平 井 純

A CASE OF PULMONARY ARTERY RUPTURE INDUCED BY SWAN-GANZ CATHETER

HIDETAKA NAKATANI, NAOFUMI DOI, TERUTAKE HAYASHI
TAIZO FUJITA, TOSHIO HASHIMOTO and KAZUHIRO DOHI

First Department of Internal Medicine, Nara Medical University

TOSHIO SUTANI and ATSUSHI HIRAI

Department of Internal Medicine, Hirai Hospital

Received April 17, 2000

Abstract : An accidental rupture of the pulmonary artery is reported in a 72-year-old woman. On November 8, 1997, she was admitted for acute myocardial infarction. Marked ST segment elevation in I, aVL, II, aVF and V2 from V6 were evident by electrocardiography. Cardiac catheterization showed a normal coronary artery with left ventricular failure. During the procedure, the patient received an initial bolus injection of 10,000 IU of heparin. A size 7 Fr Swan-Ganz catheter was inserted without difficulty. Mean pulmonary artery wedge pressure was 14 mmHg. After catheterization, immediately after the balloon was inflated for a PAWP measurement at the bedside, the patient developed a cough followed by massive hemoptysis. The possibility of a pulmonary artery rupture was considered. Protamine was injected through the distal port of the pulmonary artery catheter. After 2 hours, the patient had no further hemoptysis. Pulmonary artery rupture due to the use of a Swan-Ganz catheter is rare, with an estimated 0.001 to 0.47 % incidence rate. Because such a rupture is fatal in almost 50 % of cases, it is important to prevent such complications during the use of Swan-Ganz catheters.

(奈医誌. J. Nara Med. Ass. 51, 186~190, 2000)

Key words : hemoptysis, pulmonary artery rupture, Swan-Ganz catheter

はじめに

Swan-Ganz カテーテルを用いた観血的心機能検査は、ベッドサイドでの実施が簡便であり、血行動態を管理す

るためには不可欠の手段といえる。しかも、この検査に起因する合併症は、大部分が軽症であり、臨床的に問題となることがまれである。しかし、ときに肺動脈損傷という重篤な合併症が経験されるが、その発生頻度は

0.001~0.47%にすぎない。ただし、死亡率は約44~70%に達している¹⁻⁵⁾。したがって、Swan-Ganz カテーテルの管理については、十分な知識を持ち合わせる事が欠かせないし、挿入には細心の注意が必要になる。今回著者らは、Swan-Ganz カテーテル操作中に発生した肺動脈損傷を内科的に対処できた症例を経験したので、若干の文献的考察を加えて報告する。

症 例

患 者：72歳，女性。

主 訴：胸部圧迫感。

既往歴：特記することはない。

家族歴：特記することはない。

現病歴：平成9年11月20日午後1時頃の安静時に胸部圧迫感を自覚していたが、放置していた。同年11月21日にも胸部圧迫感が持続していたので当科に受診した。心電図所見でI, aVL, II, aVF, およびV2からV6にSTの上昇が認められた。血液検査所見でCKが356 IU/l, GOTが50 IU/l, およびLDHが574 IU/lに上昇していたので、急性心筋梗塞が疑われて入院した。

入院時身体所見：身長147 cm。体重45 kg。脈拍114/分，整。血圧142/80 mmHg。意識は清明。結膜に貧血と黄染はない。心音は純で、心雑音を聴取しない。呼吸音は正常肺音であり、副雑音を聴取しない。腹部は平坦，軟で、肝・脾・腎を触知しない。下腿に浮腫を認めない。神経学的所見に異常はない。

入院時検査所見：血液学検査では白血球数は7,100/ μ lの正常範囲にあったが、血液生化学所見では心筋逸脱酵素の上昇(CK 356 IU/l, GOT 50 IU/l, LDH 574 IU/l)が認められた。一方、血液凝固学検査には明らかな異常はなかった(Table 1)。

心電図：I, aVL, II, aVF, およびV2からV6にSTの上昇が認められた(Fig. 1)。

胸部レントゲン：心胸郭比が60%の心拡大が認められたが、肺野にうっ血像はなかった(Fig. 2a)。

心臓カテーテル検査：冠動脈に有意の狭窄はなかった。左室造影検査では、前壁、心尖部および下壁の壁運動が高度に低下していたが、心基部の壁運動は亢進していた。

入院後経過：本例は、心電図異常所見を伴う胸部圧迫感および心筋逸脱酵素の上昇から急性心筋梗塞が疑われたので、緊急心臓カテーテル検査を実施した。まず、右大腿動静脈へのシース挿入後に、1万単位のヘパリンを静脈内に投与した。心臓カテーテル検査所見で冠動脈に有意の狭窄はなかった。左室造影検査所見では、壁運動が前壁、心尖部および下壁で高度に低下し、心基部で亢進しており、いわゆる“たこつぼ”様を呈していた。冠動脈造影検査後にTerumo社製7 Fr Swan-Ganz カテーテルを右大腿静脈から挿入し、バルーンを膨張させて右肺動脈にまで挿入した。肺動脈楔入圧の波形を確認後、Swan-Ganz カテーテルを約2~3 cm引き抜いて固定し、病棟に帰室した。血行動態は、肺動脈楔入圧が14 mmHg, 肺動脈圧が28/12/18 mmHg, 右室圧が28/5 mmHg, 右房圧が5 mmHg, および心係数が2.15/l/m²であり、Forrester III型を示していた。帰室後は、硝酸イソソルビド(2 mg/kg/時)およびヘパリン(500 IU/時)の点滴静注を開始した。約2時間後に再度、肺動脈楔入圧を測定するため、Swan-Ganz カテーテル先端のバルーンをベットサイドで膨張させた。その約2分後に咳とともに約100 mlの泡沫状の血液を喀出した。小水泡音が右肺中部に聴診された。胸部レントゲン所見ではSwan-Ganz カテーテル先端の右中肺野に出血と考えられる異常陰影が認められ、バルーンによる肺動脈損傷と考えら

Table 1. Laboratory data on admission

Urinalysis		Blood biochemistry			
Protein	(-)	GOT	50 IU/l	Na	137 mEq/l
Glucose	(-)	GPT	17 IU/l	K	4.1 mEq/l
Occult blood	(-)	CK	356 IU/l	Cl	99 mEq/l
		LDH	574 IU/l	Ca	8.8 mg/dl
Hematology		ALP	77 IU/l	Hematostasis	
RBC	419×10 ⁴ / μ l	TP	5.7 g/dl	PT	10.0 sec
Hb	12.9 g/dl	Alb	3.6 gKdl	aPTT	38.7 sec
Ht	38.1 %	TC	211 mg/dl	FbG	346 mg/dl
WBC	7,100 / μ l	TG	74 mg/dl	FDP	7.0 μ g/ml
Plt	19.5×10 ⁴ / μ l	Scr	0.9 mg/dl	Protein C	98 %
ESR	20 mm/1hr	BUN	16 mg/dl	Protein S	97 %
		UA	3.9 mg/dl		

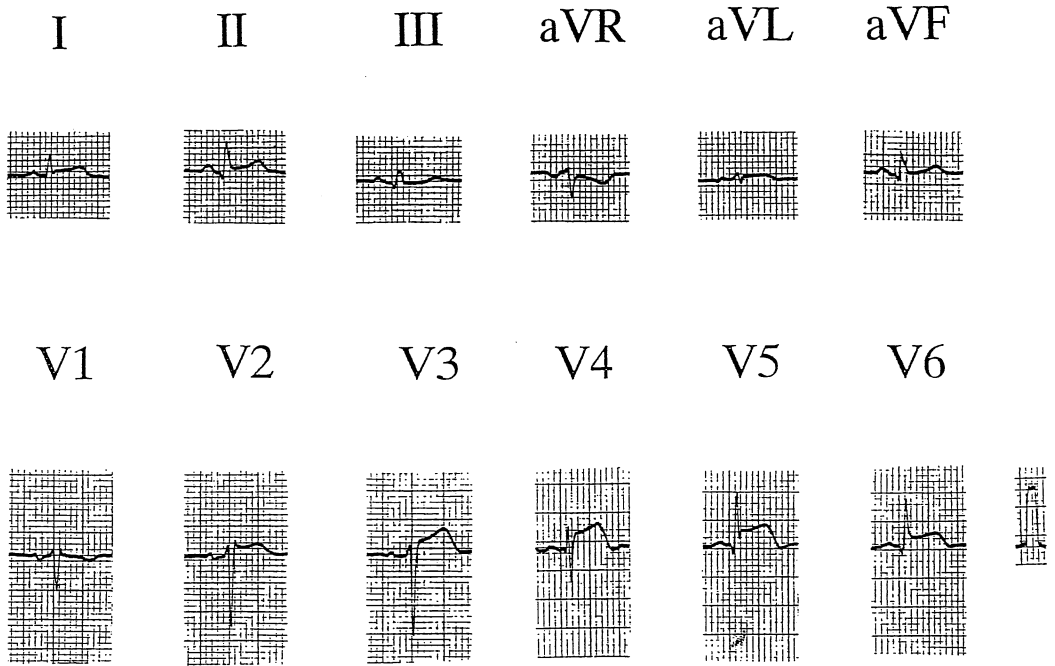


Fig. 1. Electrocardiogram on admission. Electrocardiogram reveals ST segment elevation in I, aVL, II, aVF and V2-V6.

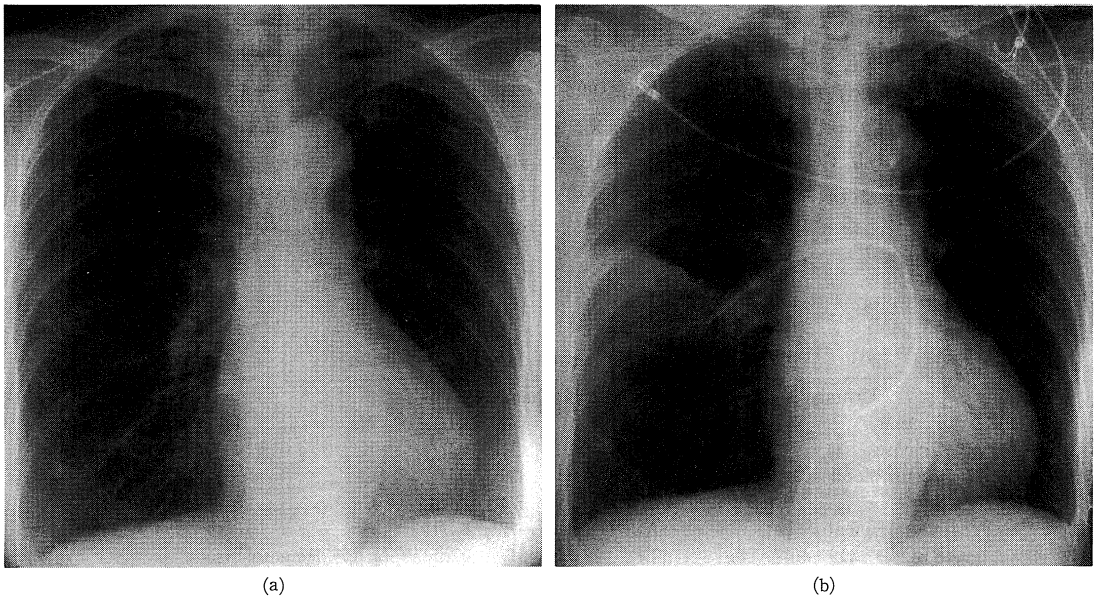


Fig. 2. Chest roentgenogram. Left panel (a): The roentgenogram on admission showing cardiomegaly (cardiothoracic ratio=60%), but no pulmonary edema. Right panel (b): The roentgenogram after massive hemoptysis showing the infiltrative shadow distal to the tip of Swan-Ganz catheter.

れた(Fig. 2b). 直ちに右側臥位とし、経鼻で酸素を投与した。つぎにヘパリンを中和するために100 mgの硫酸プロタミンをSwan-Ganzカテーテルの内腔から肺動脈に注入し、Swan-Ganzカテーテルのバルーンを膨張させて損傷部の肺動脈血流を遮断した。硫酸プロタミンの投与約2時間後に咯血は消失した。動脈血ガス所見および胸部レントゲン所見に増悪はなかった。第3病日に血行動態がForrester I型に改善したので、Swan-Ganzカテーテルを抜去した。以後、咯血はなかった。第26病日に実施した心臓カテーテル検査所見では、左室の壁運動は改善しており、左室駆出率が74%であった。また、本例は、アセチルコリン負荷で左右冠動脈に攣縮が誘発されたので、本例のたこつば様左室造影所見には冠動脈攣縮の関与が示唆された。

考 察

レントゲン非透視下で肺動脈に挿入が可能な、先端にバルーンの付いたSwan-Ganzカテーテルは、1970年にSwan, et al.¹⁾によって考案されたものであり、その後の改良で心拍出量の測定も可能になって血行動態の評価に欠かせない検査器具になった。しかも検査に起因する合併症は、大部分が軽症であり、臨床的に問題となることがまれである。一方では、Swan-Ganzカテーテルの挿入に伴う肺動脈損傷、肺動脈血栓症、不整脈なども少数例ではあるが報告されている²⁻⁵⁾。なかでも、肺動脈損傷は、1971年にChan, et al.によって初めて報告されており³⁾、Swan-Ganzカテーテルの挿入に伴う最も重篤な合併症の一つとされている。肺動脈損傷は、発生率が約0.001~0.47%という低頻度であるが、死亡率が約44~70%に達している⁴⁾。肺動脈損傷の原因は、Swan-Ganzカテーテル先端の直接損傷、バルーンの過膨張あるいは不均一膨張とされている。損傷は、大半が右肺中葉動脈分岐部あるいは右前肺底動脈分岐部で認められる。女性、高齢者、肺高血圧、心臓手術、低体温、抗凝固薬の使用、および長時間のSwan-Ganzカテーテル操作などが危険因子とされている⁵⁾。

1. 肺動脈損傷の症状

主要症状は、咯血であり、症例の90%以上に認められる⁶⁾。本例も、肺動脈楔入圧を計測するためにSwan-Ganzカテーテルのバルーンを膨張させた直後に咯血した。その他の症状としては、咳、呼吸困難、血圧の低下などが認められる。胸部レントゲン所見でSwan-Ganzカテーテル先端周囲の浸潤影が認められれば、肺動脈損傷の診断が確定する。

2. 肺動脈損傷の処置

肺動脈損傷時の処置は、まずSwan-Ganzカテーテルを引き抜けと説く報告が多い^{7,8)}。一方では、そのまま留置しておけという報告もみられる⁹⁾。後者の理由は、膨張させたバルーンによって肺動脈血流が遮断されるので容易に止血できるというものである。本例では、Swan-Ganzカテーテルを抜去せず、約3 cm引き抜いてからバルーンを膨張させて肺動脈の血流を遮断した。この処置と同時に全身投与されていたヘパリンを中和するため、硫酸プロタミンをSwan-Ganzカテーテルの内腔から肺動脈に投与した。これらの処置で、本例は約2時間後に咯血が消失した。また、出血時には健側肺に血液が流入しないように、患側を下にした側臥位にする必要がある。低酸素血症が認められる場合には酸素を投与する。本例のように、咯血が少量である場合は、経過を観察することが可能になる。しかし、症例の大半は大量に出血する 경우가多く、その場合にはダブルルーメン気管支チューブによる左右独立換気が必要になる。胸腔内に出血した場合は、肺動脈縫合あるいは肺葉切除などの外科的処置を必要とすることがある。また、損傷した肺動脈の分枝をコイル塞栓で止血する方法も実施されており、良好な成績が報告されている¹⁰⁾。

3. 肺動脈損傷の予防

本症は、重篤な合併症であり、治療に難渋することが多いため、その予防が肝要になる。Swan-Ganzカテーテルの挿入中は、毎日、胸部レントゲンでSwan-Ganzカテーテル先端の位置を確認することが欠かせない。縦隔陰影右縁から末梢にSwan-Ganzカテーテルを5 cm以上挿入されている場合は、バルーンを膨張させずに約2~3 cm引き抜く。右心室のSwan-Ganzカテーテルループが縮小した場合やバルーンを膨張させていない状態で肺動脈楔入圧の波形が認められる増も同様である。一方、バルーンは3秒以上かけてゆっくりと膨張させることが必要であり、頻回のあるいは長時間におよぶ肺動脈楔入圧の測定を回避する。本例は、心臓カテーテル検査室で実施した肺動脈楔入圧の測定には問題がなかった。しかし、心臓カテーテル検査後のベッド移動あるいは患者自身の体動によってSwan-Ganzカテーテルの先端が末梢の肺動脈に移動し、その状態でSwan-Ganzカテーテルのバルーンを急速に膨張させたので、肺動脈が損傷したものと考えられた。

4. 肺動脈損傷の抗凝固療法

本例は、急性心筋梗塞が疑われたが、冠動脈に有意の狭窄がなかったので冠動脈インターベンションが実施されていない。したがって、肺動脈損傷直後に100 mgの硫酸プロタミンでヘパリンを中和したことには問題がなか

ろう。しかし、冠動脈インターベンション施行時に Swan-Ganz カテーテルによる肺動脈損傷が出現したとき、特にステントが留置された場合は、硫酸プロタミンを投与することは極めて危険であると考えられる。したがって、本例の止血法がすべての症例に対して適切であるか否かについては不明である。

結 語

Swan-Ganz カテーテルによる肺動脈損傷の 1 例を経験した。肺動脈損傷は死亡率が高く、気管内挿管や外科的処置を必要とすることが多いが、本例は内科的処置で対処できた。

文 献

- 1) Swan, H. J. C., GANZ, W., Forrester, J., Marcus, H., Diamond, G. and Chonette, D. : Catheterization of the heart in man with use of a flow-directed balloon-tipped catheter. *N. Engl. J. Med.* **283** : 447-451, 1970.
- 2) Foote, G. A., Schabel, S. I. and Hodges, M. : Pulmonary complications of the flow-directed balloon-tipped catheter. *N. Engl. J. Med.* **290** : 927-931, 1974.
- 3) Chan, G. M. H. and Elleated, M. H. : Perforation of the pulmonary artery by a Swan Ganz catheter. *N. Engl. J. Med.* **284** : 1041-1042, 1971.
- 4) Thomas, J. K. and Shabot, M. M. : Pulmonary artery rupture associated with the Swan-Ganz catheter. *Chest.* **108** : 1349-1352, 1995.
- 5) Rosenblum, S. E., Ratliff, N. B., Shirey, E. K., Sedmark, D. D. and Taylor, P. C. : Pulmonary artery dissection induced by a Swan-Ganz catheter. *Cleve. Clin. Q.* **51** : 671-675, 1984.
- 6) 西川俊昭, 土肥修司 : スワンガンズカテーテル使用時の合併症と測定上の諸問題 ; カテーテル挿入・留置による合併症. *呼吸と循環* **37** : 603-615, 1989.
- 7) Kelly, T. F., Morris, G. C., Crawford, E. S., Enpada, R. and Howell, J. F. : Perforation of the pulmonary artery with Swan-Ganz catheter. Diagnosis and surgiccal management. *Ann. Surg.* **193** : 686-692, 1981.
- 8) Barash, P. G., Nardi, D., Hammond, G., Walker-Smith, G., Capuano, D., Larks, H., Kopriva, C. J., Baue, A. E. and Geha, A. S. : Catheter-induced pulmonary artery perforation. Mechanisms, management, and modifications. *J. Thorac. Cardiovasc. Surg.* **82** : 5-12, 1981.
- 9) Thomas, R., Siproudhis, L., Laurent, J. F., Bouget, J., Bousser, J., Camus, C. and Michelet, C. : Massive hemoptysis from iatrogenic balloon catheter rupture of pulmonary artery : Succesful early management by balloon tamponade. *Crit. Care. Med.* **15** : 272-273, 1987.
- 10) Tayoro, J., Dequin, P. F., Delhommais, A., Alison, D. and Perrotin, . : Rupture of pulmonary artery induced by Swan-Ganz catheter : success of coil embolization. *Intensive. Care. Med.* **23** : 198-200, 1997.