

# 胸骨前再建術を施行された脳梗塞患者に再建胃管より 腸瘻を造設した1例

町立大淀病院内科

後 一 肇, 丸 山 直 樹, 山 路 國 弘, 川 野 貴 弘  
西 浦 公 章

奈良県立医科大学第1内科学教室

小 泉 和 昭, 紀 川 伊 敏, 南 繁 敏, 小 川 修 二  
法 田 浩 一

## A CASE OF CEREBRAL INFARCTION TREATED BY PERCUTANEOUS ENDOSCOPIC GASTRO-JEJUNOSTOMY AT A RECONSTRUCTED GASTRIC TUBE THROUGH ANTHETHORAX

HAJIME GOICHI, NAOKI MARUYAMA, KUNIHIRO YAMAJI, TAKAHIRO KAWANO  
and KIMIYUKI NISHIURA

*Department of Internal Medicine, Ohyo Municipal Hospital*

KAZUAKI KOIZUMI, TADATOSHI KIKAWA, SHIGETOSHI MINAMI, SHUJI OGAWA  
and KOICHI HODA

*First Department of Internal Medicine, Nara Medical University*

Received April 5, 2000

*Abstract* : A 61-year-old man, who was operated for esophageal cancer at the age of 60, was admitted to our hospital because of poor consciousness. After admission, he was treated by percutaneous endoscopic gastrojejunostomy (PEGJ) at a gastric tube because of aspiration pneumonia. After PEGJ placement, he did not suffer from aspiration pneumonia and was discharged from our hospital. Percutaneous endoscopic gastrostomy (PEG) is a very useful method but can not be performed on the patient with the partial or total resected stomach. Percutaneous endoscopic jejunostomy (PEJ) is performed on these patients, but the procedure is difficult for a general endoscopist. Therefore we think that it is easy and safe for a general endoscopist to perform PEGJ on the patient whose stomach is reconstructed with a gastric tube through anthethorax after resection of esophageal cancer.

(奈医誌. J. Nara Med. Ass. 51, 177~180, 2000)

**Key words** : percutaneous endoscopic gastrojejunostomy (PEGJ), esophageal cancer, aspiration pneumonia

はじめに

症 例

経皮内視鏡的胃瘻造設術(percutaneous endoscopic gastrostomy : PEG)は脳血管障害後遺症や神経疾患などのために、嚥下障害をきたした患者の経管栄養のルートあるいは末期癌患者の減圧目的として用いられている<sup>1)</sup>。

今回、われわれは食道癌術後に胸骨前再建術を施行された脳梗塞患者に再建胃管より腸瘻を造設したので、若干の文献的考察を加えて報告する。

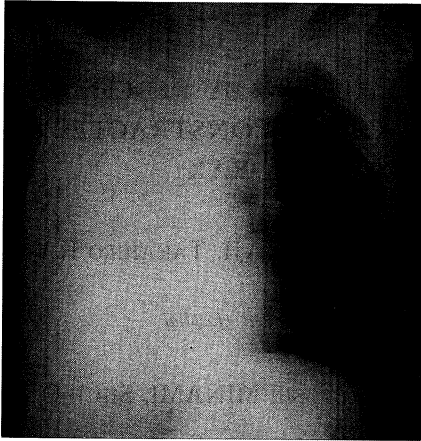
患者：61歳，男性。

主 訴：嚥下障害

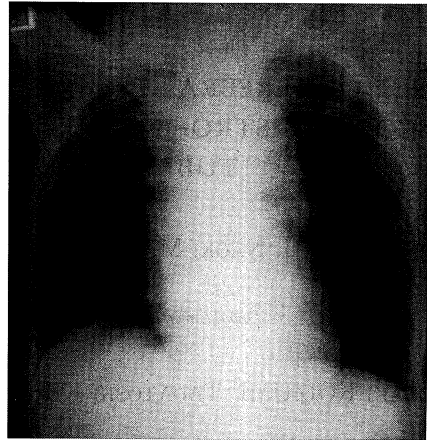
既往歴：44歳時，脳梗塞。

家族歴：特記することはない。

現病歴：脳梗塞後症候性てんかんで繰り返し当院へ入院していた。平成10年1月食道癌が認められたため、放射線治療後、平成10年3月胸部食道全摘術および胃管を使用して胸骨前再建術が施行された。その後もけいれん



a



b

Fig. 1. Chest roentgenogram.

a : The chest roentgenogram on admission shows pneumonia at the right lung.

b : The chest roentgenogram at discharge shows the absence of pneumonia.

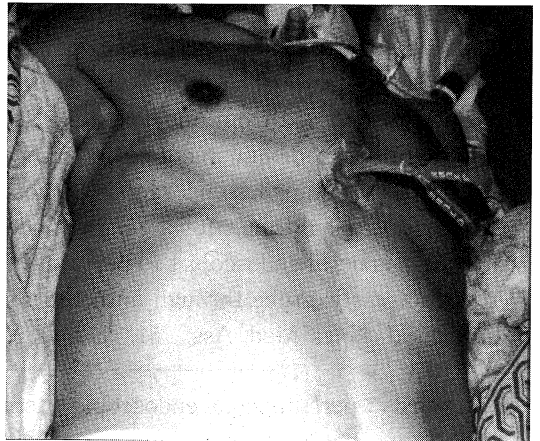
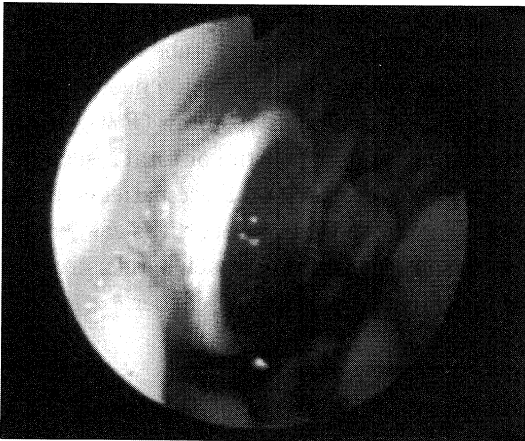


Fig. 2. Percutaneous endoscopic gastrostomy was performed at a gastric tube through anastomosis after resection of the esophageal cancer.

Fig. 3. Percutaneous endoscopic gastrojejunostomy was performed by using a gastro-jejunal tube after percutaneous endoscopic gastrostomy placement.

発作のために当院へ入院を繰り返していたが、平成11年4月再度脳梗塞を発症し、当院へ入院した。

入院時身体所見：身長160cm、体重48kg、意識レベル100、血圧140/90mmHg、脈拍86回/分、整。結膜に貧血、黄染は認めない。右下肺野に湿性ラ音を聴取し、前胸部に再建胃管を認める。腹部に手術痕を認めるが、肝・脾・腎を触知しない。右半身に不全麻痺を認める。

入院時検査成績：頭部CT検査では左半球に陳旧性脳梗塞は認められたが、新しい梗塞巣は認めなかった。血液学的検査、血液生化学検査で正球性正色素性貧血を認めるのみであった。

臨床経過：意識障害は徐々に改善したが、嚥下障害をきたし、誤嚥性肺炎を繰り返した(Fig. 1a)。その後、呼吸状態が悪化したため、人工呼吸による呼吸管理をおこなない。長期におよんだため気管切開を施行した。その後も誤嚥性肺炎を繰り返したので、経皮内視鏡的消化管瘻造設術(percutaneous endoscopic gastrojejunostomy: PEGJ)を施行した。その後、誤嚥性肺炎を発症することはなくなり(Fig. 1b)、在宅での介護が可能となった。

PEGJの手技：まず、胸骨前再建術胃管にPEGをおこなない(Fig. 2)、造設したPEGより内視鏡下にWILSON-COOK社製のgastro-jejunal tubeを十二指腸まで挿入した(Fig. 3)。

gastro-jejunal tubeを挿入した理由は再建胃管は運動機能が低下しており<sup>2)</sup>逆流防止機能がないため、誤嚥性肺炎を起こしやすいと考えられたからである。

## 考 察

PEGは1980年GaudererとPonskeyら<sup>3)</sup>が考案し、その安全性、簡便性、低侵襲性および経済性から欧米では急速に普及し、近年では年間約17万件が施行されている<sup>4)</sup>。一方、わが国では年間一万件と普及率は低い<sup>5)</sup>。しかしながら、今後わが国では急速に高齢化が進行すると予測されることや以下に述べるごとくPEGの優秀性を勘案すれば、今後PEGは広く普及していくものと考えられる<sup>6)</sup>。

従来、経管栄養のルートとしては経鼻胃管が用いられてきたが、PEGは経鼻胃管よりも患者本人の苦痛がすくないこと、誤嚥性肺炎の合併頻度が減少すること、チューブの自己抜去がなくなること、副鼻腔炎、食道炎、胃炎の頻度が減少すること、経口摂取を促進することなどの点で優れている<sup>7)</sup>。

したがって、PEGは患者を経鼻胃管から解放し、経鼻胃管挿入に伴う胃食道逆流および嚥下性肺炎を軽減すると考えられていたが<sup>8)</sup>、小川ら<sup>9)</sup>はPEG施行症例の胃食

道逆流を指摘しており、この原因として井上ら<sup>10)</sup>はPEGの対象になることの多い脳血管病変後遺症患者では上部消化管運動機能が低下し、胃内容の停滞により胃食道逆流が引き起こされることを上げている。この問題を解決するため、PEGからjejunal tubeを十二指腸へ挿入し(PEGJ)、直接、十二指腸に注入する方法がとられている<sup>11)</sup>。

また幽門側広範囲胃切除症例や胃全摘症例のように、胃へのアプローチが困難な症例に対しては十二指腸や空腸への経皮内視鏡的消化管瘻造設(percutaneous endoscopic jejunostomy): PEJがおこなわれている<sup>11)</sup>。

したがって、食道癌術後症例の経管栄養のルートとしては胃切除症例と同様にPEJが第一選択になるが、PEJは造設部位が限定され、手技的に難易度が高いため<sup>11)</sup>、内視鏡初心者には困難かつ不向きな手技である。一方、われわれがおこなった再建胃管に対するPEGJは再建胃管に対する処置の容易な前胸骨再建術<sup>12)</sup>症例の場合、PEGを造設しうる技量をそなえた内視鏡医には安全かつ容易におこないうる手技であるため、考慮されるべき方法と考えられた。

## ま と め

今回、われわれは胸骨前再建術胃管に内視鏡的に腸瘻(PEGJ)を造設した1例を経験したので、報告した。

本論文の要旨は、第64回日本消化器内視鏡近畿地方会(2000年3月、京都)で発表した。

## 文 献

- 1) 鈴木 裕, 高橋直人, 岡橋 好, 佐藤慶一, 羽生信義, 柏木秀幸, 久保宏隆, 高橋恒夫, 増田勝紀, 鈴木博昭, 青木照明: PEGの適応をどこまで拡大できるのか—癌末期在宅医療へのアシストの視点から—。消化器内視鏡 10: 561-569, 1998。
- 2) 河野辰幸, 永井 鑑, 井上晴洋, 矢野謙一, 長浜雄志, 出江洋介, 中村正徳, 奈良智之, 吉野邦英: 再建胃管の運動機能。消化器内視鏡 10: 25-31, 1998。
- 3) Gauderer, M. W. L., Ponsky, J. J. and Izant, R. J.: Gastrostomy without laparotomy: A percutaneous technique. J. Pediatr Surg. 15: 872-875, 1980。
- 4) 吉川和彦, 曾和融生: 在宅医療の継続を可能にするための内視鏡医療。消化器内視鏡 10: 543-548, 1998。
- 5) 鈴木 裕, 羽生信義, 久保宏隆: 経皮内視鏡的胃瘻

造設術(PEG). 日本臨床 45:2429-2430, 1996.

- 6) 鈴木 裕, 青木照明: 新しい栄養ルート経皮内視鏡的胃瘻造設術(PEG). Clinician. 457: 79-83, 1997.
- 7) 井出広幸, 上野文昭: 在宅医療における PEG の基本的考え方. 消化器内視鏡 10: 555-559, 1998.
- 8) 松本啓一, 石塚 泉, 馬場忠雄: 脳神経障害患者における PEG-誤嚥性肺炎予防. 消化器内視鏡 10: 579-581, 1998.
- 9) 小川滋彦, 小市勝之, 中野由美子: 経皮内視鏡的胃瘻造設術の胃食道逆流における有用性-経鼻胃管との比較. Gastroenterol. Endosc. 37: 727-732, 1995.
- 10) 井上和彦, 小島敬太郎, 春間 賢: 脳血管障害をもつ高齢者患者における胃排出能の検討-トリメプチンの効果を含めて-. 日老医誌 30: 41-45, 1993.
- 11) 奥脇秀一郎, 鈴木 裕, 太田優子, 増田勝紀, 鈴木博昭: 経皮内視鏡的腸瘻造設術. 消化器内視鏡 10: 1995-1200, 1998.
- 12) 塩崎 均, 辻仲利明, 井上雅智, 矢野雅彦, 土岐裕一郎, 樽井武彦, 門田守人: 再建胃管とは-再建胃管のメリット, デメリット-. 消化器内視鏡 10: 11-16, 1998.