

## 手掌多汗症に対する胸腔鏡下交感神経遮断術の検討

奈良県立医科大学麻酔科学教室

呉原弘吉, 山上裕章, 橋爪圭司, 中橋一喜  
山口綾子, 岸勝佳, 古家仁

### CLINICAL EVALUATION OF ENDOSCOPIC TRANSTHORACIC SYMPATHECTOMY FOR PALMER HYPERHIDROSIS

KOUKICHI KUREHARA, HIROAKI YAMAGAMI, KEIJI HASHIZUME, KAZUYOSHI NAKAHASHI  
AYAKO YAMAGUCHI, KATUYOSHI KISHI and HITOSHI FURUYA

*Department of Anesthesiology, Nara Medical University*

Received April 7, 1999

*Abstract:* To assess the effects of endoscopic transthoracic sympathectomy (ETS) for palmer hyperhidrosis, we performed the retrospective study included chart reviews and outpatient assessments. Twenty-two patients (19 females and 3 males, mean age 26.2 years) with palmer hyperhidrosis underwent bilateral T 2-T 3 ETS from October 1997 to December 1998 in our hospital. The symptomatic improvement rate of ETS was 100%. All patients suffered from compensatory sweating, which was the main cause of patients' dissatisfaction postoperatively. Five patients experienced other complications, including pneumothorax (one case), shoulder pain (two cases) and intercostal neuralgia (two cases). There was no severe complication in our series. We conclude that EST is an effective and safety treatment for palmer hyperhidrosis. However, all patients need to be warned of the common complications, particularly compensatory sweating, before surgery.

(奈医誌. J. Nara Med. Ass. 50, 196~200, 1999)

**Key words:** : endoscopic transthoracic sympathectomy, palmer hyperhidrosis, compensatory sweating

### 緒 言

多汗症は手掌足底の異常な発汗をきたす疾患であり、生命予後には全く影響しないが、患者は対人関係や職場等で引け目を感じており、社会生活に著しい支障をきたす<sup>1)</sup>。治療法の一つとして交感神経ブロックがあるが、発汗の停止には確実なブロックが必要であり、多少でも遮断が不十分であると多汗を止めることはできない。しかし、近年手掌多汗症に対し、胸腔鏡を用いて直視下に胸部交感神経幹を切断する胸腔鏡下交感神経遮断術(Endoscopic Transthoracic Sympathectomy)<sup>2)</sup>が導入され好成績をあげており、当科でも平成9年10月より、手掌多汗症の治療目的に施行している。

今回、当科で施行した手掌多汗症に対する胸腔鏡下交感神経遮断術症例について、治療成績および合併症などについての検討をおこなったので報告する。

### 方 法

麻酔は全身麻酔で行い、挿管チューブは通常のシングルルーメンチューブを用いた。体位は両上肢外転拳上位で30-40度拳上させた半坐位とした。第4、5肋間前腋窩線上からサージニードルを穿刺し、二酸化炭素ガス注入により人工的に部分気胸を作成した後、同じ部位より泌尿器科で用いられているTUR用のレゼクトスコープを挿入した。これは直達内視鏡で焼灼装置が一体となっており、一つの切開孔から直視下に交感神経切除ができ

る。

肺尖部を部分気胸すると、第2交感神経節から第4交感神経節までの交感神経幹を観察できる。胸部では交感神経幹は肋骨小頭のやや外側の壁側胸膜下に位置している。Th2からTh4までの交感神経線維は星状神経節を経由し上肢、頭部、頸部に分布するが、一部の枝は星状神経節を経由せず直接神経叢にいく。この枝はKuntz神経と呼ばれており、交感神経幹のやや外側を走行している(Fig. 1)。確実な交感神経ブロックのためには、この神経の焼灼切断も必要である。

第2肋骨を確認した後、第2、3肋骨上で交感神経幹およびKuntz神経の焼灼切断を行った。術後は、胸部レントゲン撮影や血液検査を行い、特に問題がない場合には術後3日目に退院させた。また抜糸は、術後約10日目に外来で行った。

平成9年10月から平成10年12月までに当科で施行した手掌多汗症に対する胸腔鏡下交感神経遮断術症例について、カルテ、術中記録などから治療効果や合併症などの項目についてretrospectiveに検討した。

### 結 果

手掌多汗症に対する胸腔鏡下交感神経遮断術症例は総数22例(男性3例、女性19例)で、年齢は15-44歳、平

均年齢は26.2歳であった。22例中10例が当科受診前に服薬や神経ブロックなどの治療を数けていたが効果は認められなかった。

胸腔鏡下交感神経遮断術の平均手術時間は46.7±14.9分で、平均麻酔時間は99.2±23.5分であった。

術中、血管の走行や癒着などで肋骨上での焼灼切断が1箇所できなかった症例が2例あったが、2箇所以上できなかった症例はなかった。

効果判定は、術後約10日目の外来受診時に行った。手掌の発汗に対しては、全例で発汗の停止または減少が認められ、有効率は100%であった。また、足底の発汗に対しては22例中10例で有効であり、有効率は45.5%であった。

術後、手掌や足底の発汗停止に伴い他の部位の発汗が増加する代償性発汗は、その多寡はあるものの全例で出現した。

合併症としては、脱気を必要とした気胸1例、肋間神経痛1例、腋窩部知覚脱失1例、肩関節運動制限2例が認められた。しかしいずれも重篤なものではなく、後遺症を残したものはなかった。気胸の症例は終了時の脱気不足が原因と考えられ、1回の脱気により改善した。肋間神経痛および知覚脱失の症例はスコープ挿入時の末梢神経障害と思われた。また、肩関節運動制限は創部痛に

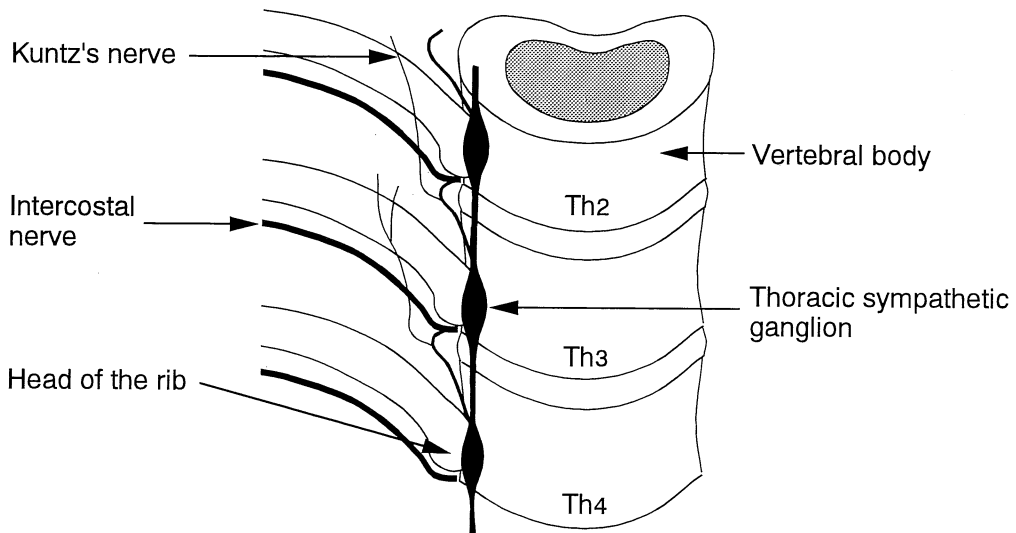


Fig. 1. The relationship of the thoracic sympathetic chain.

より上肢を長時間動かさなかったことが原因と考えられ、1例は消炎痛薬の内服治療、もう1例はトリガーポイントブロックにより軽快した。

### 考 察

多汗症の根治療法は確立されていないため、治療は対症療法となる。神経破壊を目的とした交感神経ブロック

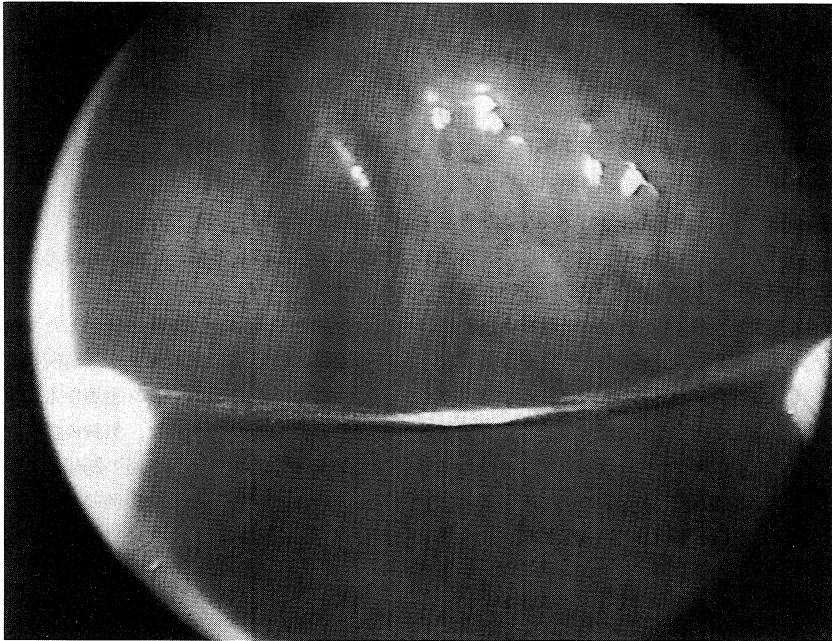


Fig. 2. A surgical view of the thoracic sympathetic trunk during transthoracic sympathectomy.

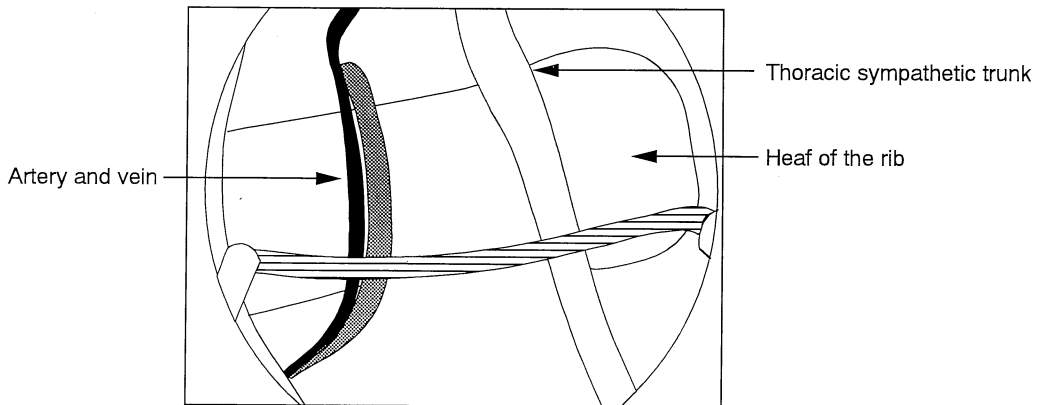


Fig. 3. The illustration of Fig. 2.

は多汗症の治療に以前から用いられており、手掌の多汗に対しては胸部交感神経節ブロックが施行されている。胸部交感神経節ブロックは、X線透視下に後方背部よりブロック針を刺入し、傍脊椎的に肋骨頭付近までブロック針先端を進めた後、エタノール注入<sup>9)</sup>または高周波熱凝固法<sup>4)</sup>によりその周辺の神経を破壊する方法である。したがって、胸部交感神経節ブロックでは交感神経幹が肋骨関節上に存在する場合には効果が得られやすいが、交感神経幹が肋骨頭から外側に離れている症例やKuntz神経が存在する症例では比較的効果が得にくいという問題点がある。当科では手掌多汗症の治療として胸腔鏡下交感神経遮断術導入前には胸部交感神経節ブロックを行っていたが、全く無効な症例が約20%程度存在した。これは、上記の交感神経の解剖学的特性によるものと考えられる。交感神経幹の走行やKuntz神経の存在はX線透視では確認することができないため、直視下にこれらを確認し焼灼切断する胸腔鏡下交感神経遮断術はより確実な方法と思われる(Fig. 2)。

胸腔鏡下交感神経遮断術の術式は古くから報告されていたが、近年のビデオ機器の進歩により良好な視野が得られるようになり、安全に短時間でかつ確実に施行できるようになった。主に手掌多汗症に対する治療として普及してきており、本邦でも多数の施設で行われるようになってきた。

本邦における多数例の調査としては塩谷ら<sup>5)</sup>の報告がある。彼らは1994-1998年に施行した多汗症に対する胸腔鏡下交感神経遮断術症例で追跡調査が可能であった325例について調べ、手掌の発汗停止率は90.8%であったと報告している。今回の結果も併せて考えると、手掌の多汗に対する胸腔鏡下交感神経遮断術の治療効果は高く、有効な治療法であると思われる。

また、多汗症患者は手掌以外にも腋窩や足底の多汗を訴えることが多い。腋窩の多汗に対してはその交感神経支配を考慮しTh4での交感神経遮断を行っている施設もある。しかし、その有効性は手掌に対する効果と比較すると低く、その理由として腋窩が温熱性発汗であることが関係しているといわれている<sup>5)</sup>。足底に関しては、今回の結果では約46%で効果が認められたが、その機序は不明である。

胸腔鏡下交感神経遮断術の一般的な合併症としては出血、不整脈、徐脈、気胸、胸痛、眼瞼下垂(Horner's症候群)、代償性発汗、味覚性発汗などが知られている<sup>5)</sup>。これらのうち、術後体幹や大腿部の発汗が増加する代償性発汗は今回の結果や他の報告でも高率に発生しており、合併症というよりも交感神経遮断術に伴う非特異的反応

と考えられている<sup>7)</sup>。従って、術前から患者に十分に説明しておくことが重要であると思われる。他の合併症の発生頻度については、前述の塩谷らの報告<sup>5)</sup>によると、味覚性発汗38.0%、上肢の知覚異常11.8%、眼瞼下垂3.2%とされている。胸腔鏡下交感神経遮断術の禁忌としては出血傾向などの一般的な手術と同様なもの他に、交感神経遮断がおよぼす影響を考慮すると不整脈患者(特に徐脈性不整脈)があげられる。

今回の我々の症例では見られなかったが、文献的に報告されている重篤な合併症としては、開胸止血を必要とした出血<sup>8)</sup>、ペースメーカーを必要とした徐脈<sup>9)</sup>、術中心停止<sup>10)</sup>などがある。しかし、これらの重篤な合併症の発生頻度は非常に低く、全体的にみると胸腔鏡下交感神経遮断術の安全性は高いと考えられる。

多汗症はその生命予後には全く影響しないという疾患の特性から、従来の医療からは見放されてきた感がある。しかし、本疾患に伴う患者の苦しみは強く、何らかの治療がなされるべきである。本稿で述べてきたように、胸腔鏡下交感神経遮断術は安全で効果的な手掌多汗症の治療法であり、今後多汗症治療の主流になりうると考えられる。治療に際しては、患者にこの治療法の限界、合併症などについて十分に説明を行い、同意を得ておくことが大切である。

## 結 語

当科で施行した手掌多汗症に対する胸腔鏡下交感神経遮断術症例について検討した。手掌の発汗に対する有効率は100%で、いくつかの合併症は認められたが、重篤なものはなかった。

## 文 献

- 1) 若杉文吉監修：ペインクリニック診断・治療ガイド。日本医事新報社、東京、p284、1994。
- 2) 手取屋岳夫、明元克司、上山武史：内視鏡的胸部交感神経焼灼切断術。胸部外科 46：853-855、1993。
- 3) Ohseto, K. : Contrast radiography and effects of thoracic sympathetic ganglion block. J. Anesth. 5：132-141、1991。
- 4) 山上裕章、北口勝康、中橋一喜、奥田孝雄：胸部交感神経節熱凝固法。ペインクリニック 11：845-849、1990。
- 5) 塩谷正弘、大瀬戸清茂、長沼芳和、立山俊郎、豊川秀樹、持田奈緒美、橋口さおり：関東通信病院での胸腔鏡下交感神経遮断術の治療成績。日本ペインクリニック学会誌 6：39-40、1999。

- 6) **Plas, E. G., Fugger, R. and Herbst, F.** : Complications of endoscopic thoracic sympathectomy. *Surgery* **118** : 493-495, 1995.
- 7) 上杉文彦, 森脇克行, 福田秀樹, 前原康宏, 大下恭子, 吉岡伸吾郎, 弓削孟文 : 非多汗症症例における胸腔鏡下交感神経遮断術後の代償性発汗. *日本ペインクリニック学会誌* **6** : 38, 1999.
- 8) 長沼芳和, 塩谷正弘, 大瀬戸清茂, 立山俊郎, 安部洋一郎, 持田奈緒美 : 胸腔鏡下交感神経遮断術(ETS)の合併症(血胸の1例). *日本ペインクリニック学会誌* **6** : 36, 1999.
- 9) 白石浩一, 中村由紀夫, 藤本 学, 永田義毅 : 内視鏡的胸部交感神経焼灼術後に高度徐脈を呈しペースメーカー植え込みを行った一例. *日本ペインクリニック学会誌* **5** : 51, 1998.
- 10) **Lin, C. C., Mo, L. R. and Hwang, M. H.** : Intraoperative cardiac arrest: a rare complication of T2, 3-sympathectomy for treatment of hyperhidrosis palmaris. Two case reports. *Eur. J. Surg.* **572** : 43-45, 1994.