

血行性腎カンジダ症による急性腎不全を合併した 胃幽門部癌の1例

奈良県立医科大学第1内科学教室

川田啓之, 西野俊彦, 椎木英夫
川本篤彦, 金内雅夫, 土肥和紘

湯川胃腸病院外科
藤尾陽一

A CASE OF PYLORIC GASTRIC CANCER PRESENTING WITH ACUTE RENAL FAILURE DUE TO HEMATOGENOUS RENAL MONILIASIS

HIROYUKI KAWATA, TOSHIHIKO NISHINO, HIDEO SHIIKI,
ATSUHIKO KAWAMOTO, MASAO KANAUCHI and KAZUHIRO DOHI
First Department of Internal Medicine, Nara Medical University

YOUICHI FUJIO
Department of Surgery, Yukawa Gastrointestinal Hospital
Received October 24, 1997

Abstract : A 67-year-old man was referred to our hospital because of high-grade fever and acute renal failure on January 11, 1996. Gastroduodenal fiberoscopy performed 17 days before admission revealed advanced gastric cancer in the pylorus. Intravenous hyperalimentation was started on December 27, 1995. Because of the fever, the patient had been treated with 5 mg/day of indomethacin and 2 g/day of cefazolin since January 1, 1996. Serum creatinine was elevated to 8.2 mg/dl. To rule out acute interstitial nephritis caused by these drugs, a renal biopsy was performed on the second hospital day. The biopsy specimen demonstrated multiple microabscesses containing yeast-like organisms in the medulla. *Candida tropicalis* was isolated from urine cultures, atrial blood and the catheter tip. The patient was diagnosed as having acute renal failure due to renal candidiasis. Under hemodialysis treatment, he received 400 mg/day of miconazole. Hemodialysis was stopped on the 13th hospital day. On the 41st hospital day, the patient was afebrile and serum creatinine had decreased to 1.7 mg/dl. We present a case of acute renal failure due to renal moniliasis caused by hematogenous infection with *Candida tropicalis*, and discuss the related literature.

Index Terms

acute renal failure, hematogenous infection, renal moniliasis

はじめに

本邦で最も頻度の高い深在性真菌症は、カンジダ症である^{1,2)}。カンジダ菌は、口腔、皮膚、および腸管の正常細菌叢に存在するが、日和見感染菌としても知られている。深在性カンジダ症の基礎疾患としては、白血病や悪性リンパ腫などの血液疾患が最も頻度が高く、約50%を占める。消化器癌などの固形癌でも、約20%を占めると報告されている^{1,3)}。深在性カンジダ症の感染経路としては、血行性感染、逆行性尿路感染、および気道や消化管の粘膜感染が挙げられる。血行性感染の原因は主として静脈カテーテル留置時や外科手術時であり、その原因菌種として *Candida albicans*, *Candida tropicalis*, および *Candida glabrata* が知られている⁴⁾。深在性カンジダ症例での侵襲臓器についての検討では、腎臓や心臓への血行性播種が症例の約50%に認められたと報告されている⁵⁾。

今回著者らは、髄質での多数の小膿瘍形成が急性腎不全の原因となった血行性腎カンジダ症を合併した胃癌症例を経験したので、文献的考察を加えて報告する。

症 例

患 者：67歳、男性

主 訴：発熱と腎機能低下

既往歴・家族歴：特記事項なし

現病歴：平成7年10月頃から食後に心窩部不快感を自覚していた。12月25日に某病院で実施された胃内視鏡所見から、幽門部の全周性狭窄を伴うBorrmann II型進行胃癌と診断された。12月27日に同院に入院し、中心

静脈栄養が開始された。平成8年1月1日から39℃の発熱が出現したので、5mg/日のインドメタシンと2g/日のセファゾリンが開始された。1月10日には血清クレアチニン値が8.2mg/dlに上昇したので、1月11日に当科に紹介された。

入院時身体所見：身長166.5cm。体重66.5kg。血圧122/78mmHg。脈拍60/分。整。結膜に貧血を認めるが、黄染はない。表在リンパ節を触知しない。心音は純で、心雑音を聴取しない。呼吸音は正常肺音で、副雑音を聴取しない。径が4cm大、弾性が硬、表面が不整、可動性が不良で圧痛のある腫瘤を心窩部に触知する。神経学的に異常を認めない。

入院時検査成績：検尿では、1日尿蛋白量が0.7g、尿潜血が陽性(3+)であった。沈渣には、酵母様の菌塊が認められ、培養同定により *C. tropicalis* と同定された。赤沈は、1時間値が100mmであり、高度に促進していた。腎機能は、血清クレアチニン濃度が9.0mg/dl、BUNが103mg/dl、血清β₂-MG濃度が3.7mg/l、クレアチニンクリアランスが10.2ml/分であり、高度に低下していた。免疫・血清学検査では、CRPが7.8mg/dlに増加、血清CA19-9濃度が46.9U/mlに著増していた。細菌培養検査では、尿、動脈血、および中心静脈カテーテル先端から *Candida tropicalis* が検出された。

腎生検所見：第2病日に腎生検を実施した。光顕所見では、髄質に微小膿瘍が多発しており、その中心部は酵母様菌体、および壊死巣で形成されており、周囲にはマクロファージが浸潤していた。真菌は、分枝を示さない円柱状胞体を有していたので、カンジダと同定された (Fig. 1)。蛍光抗体法所見では、メサンギウム域にIgG

Table 1. Laboratory data on admission

Urinalysis		Blood chemistry		Renal function		Hemostasis	
protein	0.7 g/day	GOT	20 IU/l	Ccr	10.2 ml/min	bleeding time	2 min
occult blood	(3+)	GPT	12 IU/l	serum β ₂ -MG	3.7 mg/l	PT	15.3 sec
sediment		Scr	9.0 mg/dl	urine β ₂ -MG	493 μg/day	APTT	52.2 sec
RBC	50~60 /hpf	BUN	103 mg/dl	urine NAG	9.7 U/day	TT	9 %
WBC	20~30 /hpf	AMY	156 IU/l			fibrinogen	308 mg/dl
<i>Candida tropicalis</i>		LDH	412 IU/l	Serology		FDP	3.5 μg/ml
	5~10 /hpf	TC	76 mg/dl	CRP	7.8 mg/dl		
		TG	87 mg/dl	IgG	1,944 mg/dl	Culture	
		TP	6.2 g/dl	IgA	190 mg/dl	<i>Candida tropicalis</i>	
Hematology		Alb	2.1 g/dl	IgM	129 mg/dl	urine	1~5×10 ⁴ /ml
RBC	407×10 ⁴ /μl	Na	130 mEq/l	CA19-9	46.9 U/ml	arterial blood	
Ht	29.7 %	K	4.9 mEq/l	AFP	10 ng/ml		1~5×10 ⁴ /ml
Hb	10.2 g/dl	Cl	99 mEq/l	CEA	4.7 ng/ml	IVH catheter	
WBC	9,300 /μl	P	3.1 g/dl				1×10 ⁴ /ml
Plts	13.8×10 ⁴ /μl						
ESR	100 mm/hr						

とC3の顆粒状沈着と係蹄壁に沿ったIgGの顆粒状沈着が認められた。電顕所見では、基底膜は高度に肥厚しており、内皮下と上皮下に少量の電子高密度沈着物、メ

サンギウム域に大きな電子高密度沈着物が認められた (Fig. 2).

入院後経過：第2病日には血清クレアチニン値が9.6

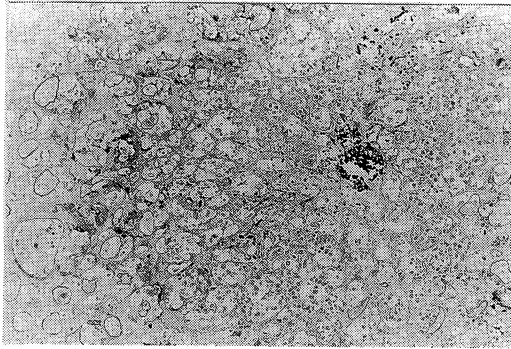


Fig. 1. Light microscopic findings of renal biopsy. There are multiple microabscesses surrounded by macrophages in renal medulla. Candida spores are observed in the center of abscess (Periodic acid Schiff staining, $\times 150$).

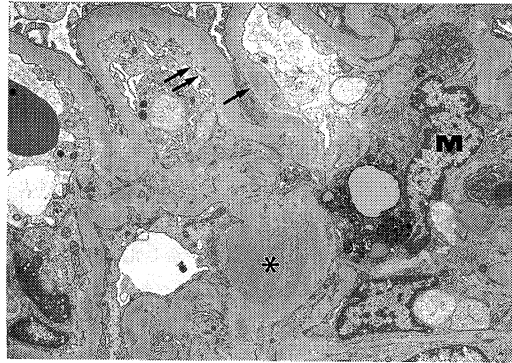


Fig. 2. Electron microscopy reveals electron dense deposits in the mesangium (*), and on subendothelial and subepithelial aspect of the glomerular basement membrane (GBM) (arrows). The GBM is markedly thickened. The mesangial cell (M) includes fat droplets and secondary lysosomes (Uranyl acetate and lead citrate, $\times 12,000$).

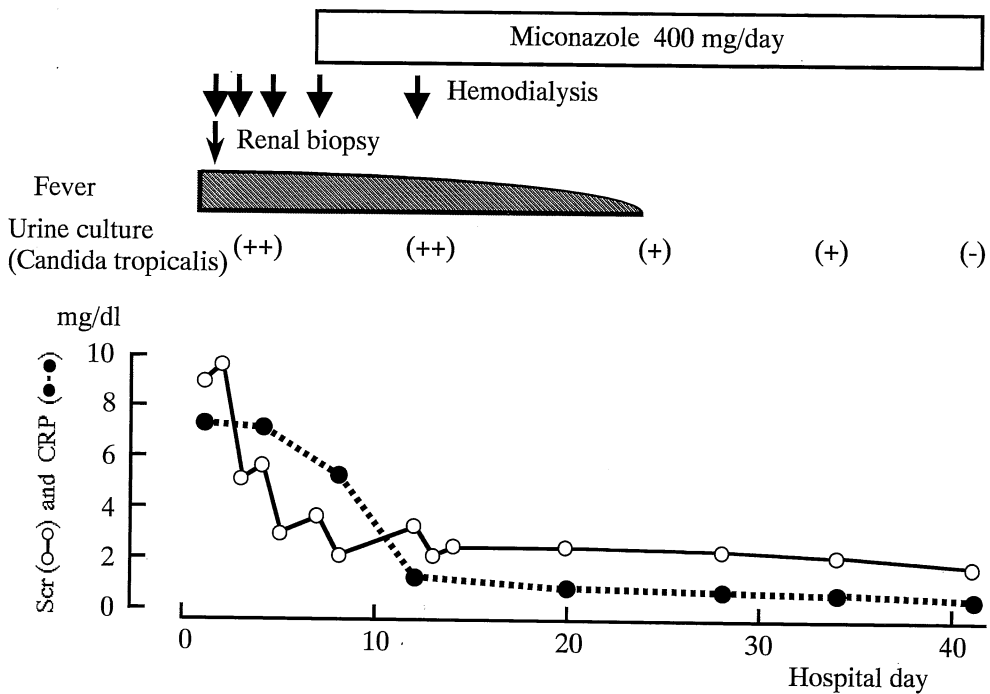


Fig. 3. Clinical course.

mg/dl まで上昇したので、血液透析を開始した。薬物性腎障害による急性腎不全が疑われたが、尿、血液、および中心静脈カテーテル先端の培養で *Candida tropicalis* が同定されたことと腎生検所見にカンジダ性小膿瘍が確認されたことから、腎カンジダ症と診断して第8病日から400 mg/日のミコナゾールを開始した。血清クレアチニン濃度は第13病日の5回目の血液透析後に2.1 mg/dl まで低下したので、透析から離脱できた。第23病日には解熱しており、CRP も陰性化した。第41病日には血清クレアチニン濃度は1.7 mg/dl に低下、尿培養検査でも *Candida tropicalis* は陰性化していた (Fig. 3)。腹部CTと超音波検査では、尿路閉塞は確認されなかった。なお、膀胱鏡検査は、本人および家族が拒否したので実施できなかった。第51病日に当院第1外科へ転棟し、第57病日に幽門側胃切除術が施行された。

考 察

1. 腎カンジダ症の発症頻度

1985年～1988年では日和見感染者が増加していたので深在性カンジダ症による死亡例は増加傾向にあったが、1989年以降には深在性カンジダ症は減少している¹⁶⁾。この理由は、ミコナゾールやフルコナゾールなどの抗真菌薬が開発されたことによると考えられる。深在性カンジダ症例に関する現在までの検討¹⁷⁾では、腎は最も高頻度に侵される臓器の1つであると報告されている。Louria, et al.⁷⁾は、深在性カンジダ症31例について検討しており、剖検例19例中16例(84%)に腎カンジダ症が認められたと報告している。古田¹⁾も、深在性カンジダ症95例の剖検例を検討しており、30例(32%)にカンジダ菌による小膿瘍など腎病変の合併が認められたという。

2. 血行性腎カンジダ症

カンジダの血行性感染は、中心静脈のカテーテル留置や外科的侵襲が主たる原因と考えられている。花谷らの報告⁸⁾では、中心静脈カテーテル感染の検出菌としては真菌が過半数(54%)を占めており、しかもその約90%がカンジダ属であったと述べている。しかし、カンジダ属のカテーテル感染症例47例のうち、クレアチニン5 mg/dl 以上の急性腎不全は1例(2%)にすぎなかったという⁸⁾。

腎カンジダ症による急性腎不全の原因については、2つの発症機序が考えられている。1つは、カンジダ菌球形成による閉塞性腎不全である。その進展過程として、病初期に菌糸を含んだ多数の微小膿瘍が皮質を中心に形成されるが、末期には菌体が尿細管内に侵入して腎盂から腎杯に菌球を形成するようになる⁷⁾⁹⁻¹¹⁾。他の機序として

は、菌球形成による閉塞を伴わない広範な尿細管・間質病変による腎不全である。すでに Lasater, et al.¹²⁾ や Ramsay, et al.¹³⁾ は、多数の微小膿瘍形成による尿細管・間質障害が原因となった急性腎不全例を報告している。本例では、腎盂および腎杯に菌球形成は認められなかったもので、腎髄質に多数の微小膿瘍が形成されて腎不全が惹起されたものと考えられた。感染経路としては、中心静脈カテーテルの留置による血行性感染と推察される。

さて、本例の糸球体病変は、電顕所見に高度の基底膜肥厚と内皮下とメサンギウム域での電子高密度沈着物という免疫複合体の存在を示唆するものであった。Chesney, et al.¹⁴⁾ は、カンジダ抗原・抗体複合物による dense deposits disease の1例を報告しているが、本例の光顕蛍光抗体法および電顕所見とは異なっていた。胃癌患者では胃癌関連抗原の免疫複合体による膜性腎症例も報告されている¹⁵⁾ が、本例の糸球体病変は胃癌による膜性腎症とも異なっていた。癌関連抗原による免疫複合体の沈着を否定できないが、カンジダ抗原による免疫複合体の沈着が糸球体病変を形成した可能性は捨て切れない。

3. カンジダ感染症の治療

カンジダ感染症の主な治療薬には、アムホテリシン B、5-FC、ミコナゾール、フルコナゾールなどがある。アムホテリシン B は、最も強力な殺菌力を発揮するが、低K血症、腎障害、発熱などの副作用に問題がある。そこで、腎機能低下例には、副作用の少ないミコナゾールやフルコナゾールが推奨されている¹⁶⁾。本例は、急性腎不全状態にあったので、ミコナゾールが選択された。ミコナゾールの投与で、良好な臨床経過が得られたうえに、腎生検後に懸念されたカンジダ菌による腎周囲膿瘍の形成も抑制できた。

ま と め

血行性腎カンジダ症による急性腎不全を合併した胃幽門部癌の1例について若干の文献的考察を加えて報告した。

本論文の要旨は、第26回日本腎臓病学会西部学術大会(1996年9月、四日市)で発表した。

文 献

- 1) 古田 格, 尾鼻康朗, 山住俊晃, 大場康寛, 木村雅友, 鈴木庸之, 橋本重夫: 1982年から1991年に剖検された深在性カンジダ症についての検討. 感染症学雑誌 68: 879-886, 1994.
- 2) 久米 光, 奥平雅彦: カンジダ症. 病理と診断 9:

- 1274-1278, 1991.
- 3) **Hochi, M., Okada, M. and Nasu, T.** : Present state of fungal infection in autopsy cases in Japan. A statistical survey of all autopsy cases during ten year period from 1966-1975. *Am. J. Clin. Pathol.* **74** : 410-416, 1980.
 - 4) **Drutz, D. J.** : Fungal infection of the kidney and urinary tract. in *Disease of The Kidney* (Schrier, R. W., Gottschalk, C. W., eds.). 5th ed. Vol. 1, Little, Brown and Company, Boston, Toronto, London, p929-957, 1993.
 - 5) **Myelowitz, R. L., Pazin, G. P. and Allen, C. M.** : Disseminated candidiasis : Charenges in incidence, underlying diseases and pathology. *Am. J. Clin. Pathol.* **68** : 29-38, 1977.
 - 6) 奥平雅彦 : Opportunistic fungus infection の病理. *日病会誌* **74** : 61-91, 1985.
 - 7) **Louria, D. B., Stiff, D. P. and Bennet, B.** : Disseminated moniliasis in the adult. *Medicine* **41** : 307-337, 1962.
 - 8) 花谷勇治, 蓮見直彦, 浅越辰男, 三吉 博, 高見博, 高田忠敬, 小平 進 : 中心静脈カテーテル感染の現状とその対策. *日外会誌* **93** : 910-913, 1992.
 - 9) **Tomashefski, J. F., Abramowsky, C. R.** : Candida-associated renal papillary necrosis. *Am. J. Clin. Pathol.* **75** : 190-194, 1981.
 - 10) **Bergman, K. A., Meis, J. F., Horrevorts, A. M. and Monnens, L.** : Acute renal failure in neonate due to pelviureteric candidal bezoars successfully treated with long-term systemic fluconazole. *Acta. Pediatr.* **81** : 709-711, 1992.
 - 11) **Yoo, S. Y., Namkoong, M. K.** : Acute renal failure caused by fungal bezoar : A late complication of candida sepsis associated with central catheterization. *J. Pediatr. Surg.* **30** : 1600-1602, 1995.
 - 12) **Lasater, J., Hyde, H. C., Aldridge, G. A. and King, R. W. -JR.** : Acute reversible renal failure secondary to renal candidiasis. *J. Urol.* **122** : 386, 1979.
 - 13) **Ramsay, A. G., Olesnick, L. and Pirani, C. L.** : Acute tubulo-interstitial nephritis from candida albicans with oliguric renal failure. *Clin. Nephrol.* **24** : 310-314, 1985.
 - 14) **Chesney, R. W., O'Regan, S., Guyda, H. J. and Drummond, K. N.** : Candida endocrinopathy syndrome with membranoproliferative glomerulonephritis: demonstration of glomerular candida antigen. *Clin. Nephrol.* **5** : 232-238, 1976.
 - 15) **Wakashin, M., Wakashin, Y., Iesato, K., Ueda, S., Mori, Y., Tsuchida, H., Shigematsu, H. and Okuda, K.** : Association of gastric cancer and nephrotic syndrome. An immunologic study in three patients. *Gastroenterology* **78** : 749-756, 1980.
 - 16) 平岡 諱, 正岡 徹 : 真菌症の治療法. *臨床化学* **26** : 541-544, 1988.