

## 胸痛を伴う一過性ST低下を呈したCushing症候群の1例

奈良県立医科大学第1内科学教室, 病態検査学\*, 第1外科学教室\*\*

水野麗子, 藤本眞一\*, 中野博\*, 中嶋民夫  
西本和央, 椎木英夫, 中島祥介\*\*, 土肥和紘

### A CASE OF CUSHING'S SYNDROME WITH CHEST PAIN SHOWING TRANSIENT ST DEPRESSION ON ELECTROCARDIOGRAM

REIKO MIZUNO, SHINICHI FUJIMOTO\*, HIROSHI NAKANO, TAMIO NAKAJIMA,  
KAZUO NISHIMOTO, HIDEO SHIIKI, YOSHIYUKI NAKAJIMA and KAZUHIRO DOHI

*First Department of Internal Medicine, Department of Clinico-Laboratory Diagnostics\*,*

*First Department of Surgery\*\*, Nara Medical University*

Received February 19, 1997

**Abstract:** We report a 57-year-old woman with Cushing's syndrome showing transient ST depression probably due to coronary vasospasm. She was referred to a private hospital because of flush and sweating. The diagnosis of Cushing's syndrome was made after further evaluation. She was admitted to our hospital for the surgical treatment of an adrenal tumor. During the preoperative period, anterior chest oppression appeared with ST depression on electrocardiogram. Emergency cardiac catheterization showed no significant coronary artery stenosis, but intra-coronary administration of isosorbide dinitrate improved both chest symptoms and ischemic changes on electrocardiogram. After the successful resection of the adrenal tumor which proved to be an adrenal cancer, she had no chest symptom at all. This suggests that serum cortisol in excess might induce vasospasm of small coronary arteries in Cushing's syndrome.

#### Index Terms

Cushing's syndrome, ST depression, vasospasm

#### はじめに

従来からCushing症候群では、過剰のコルチゾールによる高血圧と低カリウム血症に伴う心血管系への影響が主に注目されているが、冠循環に対する影響についての報告は稀である。1983年、Krieger<sup>1)</sup>は、Cushing症候群では過剰のコルチゾールが血管収縮物質、特にカテコラミンの血管収縮作用に対する感受性を増強させていることを示唆した。しかし、冠循環に関しても、血管感受性の亢進による冠スパズムをはじめとして、過剰のコルチゾールによる様々な影響が推測される。今回著者らは、冠動脈造影所見に有意の冠動脈病変が認められないにも

関わらず、ST低下を伴う胸痛を呈したCushing症候群の1例を経験したが、Cushing症候群での過剰なコルチゾールと冠循環との関係を考慮するのに興味深い症例と思われたので、若干の文献的考察を加えて報告する。

#### 症 例

患者: 57歳, 女性  
主訴: 前胸部痛  
家族歴: 父 胆嚢癌  
既往歴: 43歳 子宮筋腫(子宮全摘施行)  
現病歴: 昭和54年頃(40歳頃)に本態性高血圧を指摘され、降圧薬を不定期に服用していた。平成8年6月か

ら顔面紅潮と発汗に加えて左上腹部に腫瘤を自覚し、近医で左副腎腫瘍に原因した Cushing 症候群と診断された。腫瘍の摘出を目的として当院外科に入院したが、ST 低下を伴う労作時前胸部痛が出現したため、狭心症が疑われて当科に紹介された。入院時身体所見：身長 157 cm。体重 53 kg。血圧 170/97 mmHg。脈拍 76/分、整。満月様顔貌および前胸部に多数の痤瘡を認めるが、綿状皮膚萎縮や多毛はない。目瞼は、軽度浮腫状であるが、結膜に貧血および黄染はない。心音および呼吸音に異常はない。腹部は、正中に手術瘢痕を認め、左肋骨弓下に

Table 1. Laboratory data on admission

Hematology			Endocrinology	
RBC	497×10 <sup>4</sup>	/μl	blood	
Hb	14.7	g/dl	Cortisol	32.5 μg/dl
Ht	42.8	%	ACTH	<4.0 pg/mg
WBC	8,100	/μl	PRA	0.52 ng/ml
Plt	27.9×10 <sup>4</sup>	/μl	PAC	32.7 pg/ml
Blood chemistry			Ad	<0.01 ng/ml
GOT	16	IU/l	NAd	0.188 ng/ml
GPT	12	IU/l	urine	
ALP	169	IU/l	17-OHCS	63.7mg/day
TP	8.4	g/dl	17-KS	31.9mg/day
TC	156	mg/dl	Ad	6 μg/day
Scr	0.7	mg/dl	NAd	70 μg/day
BUN	11	mg/dl	DA	420 μg/day
Na	142	mEq/l	VMA	2.8mg/day
K	2.7	mEq/l		
Cl	98	mEq/l		

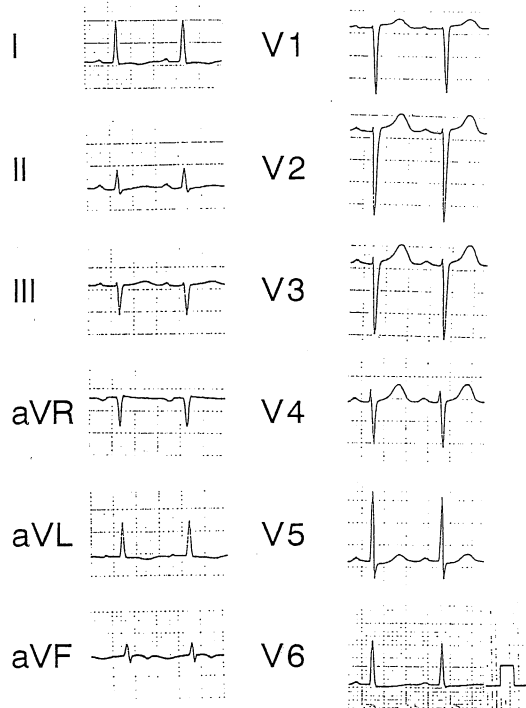


Fig. 1. Electrocardiogram on admission

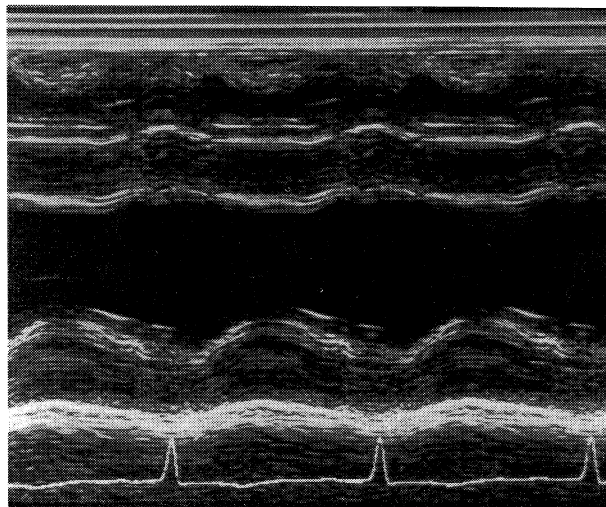


Fig. 2. M mode echocardiogram of the left ventricle

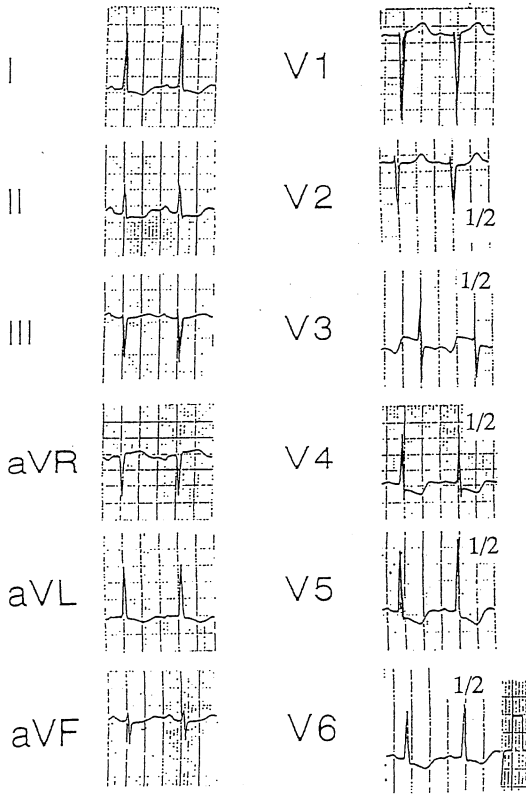


Fig. 3. Electrocardiogram with chest oppression

8 cm 大の表面平滑で弾性軟の腫瘤を触知する。両下腿に軽度の浮腫を認める。神経学的に異常はない。

入院時検査所見：血液学的所見に異常はなかった。血液生化学検査では、血清 K 値が 2.7 mEq/l の低値を示したが、その他には異常がなかった。内分泌学的検査では、血中コルチゾール値は、日内変動を呈さず、常に高値を示した。一方、血中 ACTH 値は 10 pg/ml 以下であった。また、尿中 17-OHCS および 17-KS も高値を示した。一方、レニン、アルドステロン、およびカテコラミンは血中および尿中ともに正常範囲にあり、その他の内分泌ホルモンにも異常はなかった。なお、胸痛時にコルチゾール、レニン、アンギオテンシン、およびカテコラミンなどは測定されていない (Table 1)。

胸痛単純 X 線所見：心胸郭比が 54 % であるが、肺野には明らかな異常陰影はなかった。

入院時心電図所見：高度の左室肥大所見 (SV1 + RV5 = 6 mV) が認められた (Fig. 1)。

心エコー図所見：心室中隔壁厚が 1.8 cm、後壁壁厚 2.0 cm であり、高度の求心性心肥大が認められた。壁運動はびまん性に軽度低下しており、左室駆出率が 58 % であった (Fig. 2)。

前胸部痛出現時の心電図所見：高度の左室肥大、および I, II, aVL, V3 ~ V6 誘導に down slope 型の ST 低下が認められた (Fig. 3)。

入院後経過：前胸部痛出現時の心電図所見から、冠動脈病変による心筋虚血が疑われたため、第 7 病日に冠動脈造影検査が施行された (Fig. 4)。冠動脈に有意の病変は認められなかった。造影中にも前胸部痛が出現してお

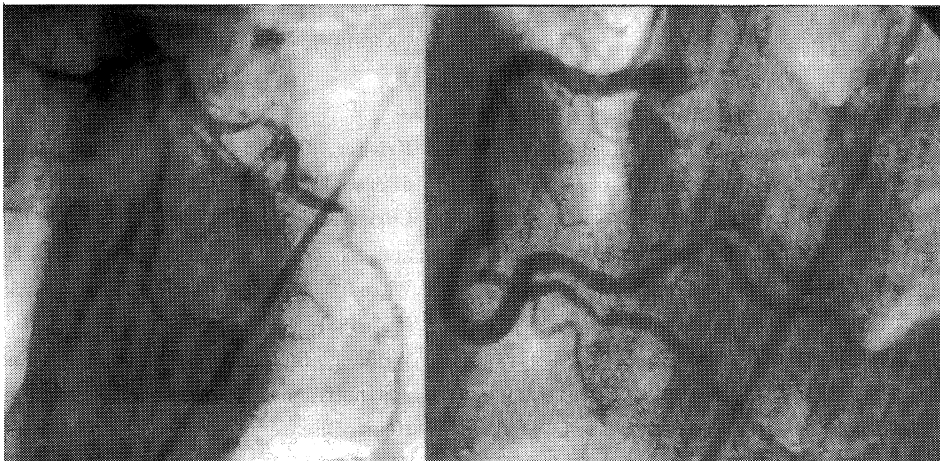


Fig. 4. Coronary angiograms  
A: the left coronary artery  
B: the right coronary artery

り、前回の前胸部痛出現時と同様の心電図変化を示した。しかし前胸部痛出現時の冠動脈造影所見にも有意の狭窄は認められなかった。しかも、胸部症状と心電図変化は硝酸イソソルビドの冠動脈内注入により消失した。第14病日に副腎腫瘍摘出術が施行され、摘出標本の病理所見から副腎腫瘍は副腎癌と診断された。なお、転移は認められなかった。腫瘍摘出後も高血圧は持続しており、心電図および心エコー図所見に依然として左室肥大が認められているが、血中コルチゾール値は10  $\mu\text{g}/\text{dl}$  以下まで低下し、胸部症状および心筋虚血を示唆する心電図変化も出現していない。

## 考 察

### 1. コルチゾールと冠循環

Cushing 症候群は、過剰のコルチゾールによって症例の約85%が高血圧を合併するので、心血管系への影響としては高血圧に伴う二次的な変化の出現が多いとされている<sup>2,3)</sup>。一方、Cushing 症候群でのコルチゾールが直接的に心血管系へ及ぼす影響についての報告は少なく、心筋への直接的な作用が原因と推察される肥大型心筋症様心肥大を呈したとする報告<sup>4,5)</sup>が散見される程度である。冠循環への影響については、著者らが検索し得た範囲では報告がない。1983年、Krieger<sup>1)</sup>は、血管平滑筋の収縮物質であるカテコラミンやアンジオテンシンIIの血管収縮作用に対する反応がCushing 症候群では増強していることから、コルチゾールには血管感受性を増強する作用があると報告している。したがって、コルチゾールは、血管感受性の亢進によって冠スパズムを惹起し得るものと推測される。そこで、本例での胸痛と心電図変化は、コルチゾールによって誘発された冠細動脈のスパズムに起因している可能性が高い。

### 2. 本例でのST低下の成因

本例は本態性高血圧に副腎癌によるCushing 症候群を合併した1例であり、高血圧は副腎癌摘出後の血中コルチゾール値が低下した時期にも持続している。一方、ST低下を伴う前胸部痛は術後から消失している。したがって、ST低下の原因には、高血圧による肥大心筋の相対的虚血よりも、むしろ過剰のコルチゾールが冠循環に影響を与えていたことが推測される。本例では、長年に亘る本態性高血圧の既往を有することから、冠動脈は内皮機能障害による攣縮が惹起されやすい状態にあったものと推察される。したがって、冠動脈血管感受性の過剰のコルチゾールによる亢進が冠動脈の易スパズム性を惹起させて、冠スパズムが誘発されてST低下を伴う胸部症状が出現したものと考えられる。ただし本例では、胸

痛時の冠動脈造影でも有意の病変が認められていないことから、冠動脈造影では描出し得ない末梢の冠細動脈に攣縮が発生した可能性が推測される。また、本例では、コルチゾールが持続性に高値であったにも関わらず胸部症状が間欠的であったことから、本例の冠攣縮には過剰のコルチゾールに加え、何らかの誘発刺激因子が関与したものと考えられる。症状が主として労作時に出現したことから手術直前の精神的ストレスが大であった状況を考慮すると、その誘発刺激には交感神経の緊張が大きく寄与した可能性が高い<sup>6-9)</sup>。しかし本例では、負荷心筋シンチなどによるST低下時の心筋虚血が証明されておらず、また胸痛時に血中カテコラミンなどの内分泌学的検査も実施されていない。さらに、本例での冠攣縮が末梢冠細動脈に出現したとする仮説に対して、明確な機序ならびにそれを裏づける証拠が得られていないなど、著者らが推測したような末梢冠細動脈の攣縮による狭心症を合併したCushing 症候群例についての報告は著者らが検索し得た範囲ではなく、今後は同様な症例での胸痛時の内分泌学的検査所見の集積が待たれる。

## おわりに

1. 冠動脈造影所見で有意の冠動脈病変を有さないST低下を伴う前胸部痛を呈したCushing 症候群の1例を経験した。
2. 本例のST低下を伴う前胸部痛には、過剰のコルチゾールの関与による末梢冠細動脈の攣縮が関係している可能性が考えられる。

本論文の要旨は、第82回日本循環器学会近畿地方会(平成8年12月、大阪)で発表した。

## 文 献

- 1) Krieger, D. T.: Physiopathology of Cushing's disease. *Endocr. Rev.* 4: 22-43, 1983.
- 2) Christy, J. H. and Clements, S. D.: The heart and endocrine disease. in *The Heart* (Hurst, J. W., ed.). 5th., McGraw-Hill, New York, 1547-1557, 1981.
- 3) Williams, G. H. and Braunwald, E.: Endocrine and nutritional disorders and heart disease. in *Heart Disease* (Braunwald, E., ed). 2nd., WB Saunders, Philadelphia, 1722-1732, 1984.
- 4) 堀本和志, 五十嵐慶一, 舟山直樹: 非対称性中隔肥大と巨大陰性T波を示した副腎皮質腺腫による

- Cushing 症候群の1例. 日内会誌. **77**: 92-99, 1988.
- 5) 井阪直樹, 田中りつ子, 中村正之, 須川正宏, 小西得司, 中野 越, 吉田利道, 矢谷隆一: 肥大型心筋症様心肥大を呈した Cushing 症候群の1部検例. 心臓. **23**: 1160-1164, 1990.
- 6) 織田敏次: 内科セミナー END 3. 副腎疾患. 永井書店, 大阪, p 65, 1979.
- 7) **Goldman, M. R., Rogers, E. L. and Rogers, M. C.**: Subarachnoid hemorrhage association with unusual electrocardiographic changes. *JAMA*. **234**: 957-958, 1975.
- 8) 横田喜美夫, 米井昭智, 野々上忠彦: 術中に冠スパズムを生じた脳外科手術の2症例. 臨床麻酔. **9**: 945-959, 1985.
- 9) 杉浦 誠, 余沢慶信, 久保長生: くも膜下出血に続発した心筋障害について. 脳神経. **37**: 1150-1161, 1985.