症 例 報 告

術前 MDCT，腹腔鏡による診断，治療が有効であった Meckel 憩室炎の一例

高清会　高井病院　外科
鶴 井 裕 和，大 東 雄一郎，巽　孝成，森 田 敏 裕

済生会御所病院　外科
蜂須賀　崇

A CASE OF MECKEL'S DIVERTICULITIS WHERE MDCT WAS EFFECTIVE FOR A PREOPERATIVE DIAGNOSIS AND WHICH WAS TREATED WITH LAPAROSCOPIC SURGERY

YOSHIKAZU TSURUI, YUICHIRO OHIGASHI, TAKANARI TATSUMI and TOSHIHIRO MORITA
Department of Surgery, Kouseikai Takai hospital

TAKASHI HACHISUKA
Department of Surgery, Saiseikai Gose hospital

Received August 1, 2017

Abstract : A 56-years-old-man was admitted to our hospital because of lower abdominal pain. We found a cystic mass with inflammation 2 cm in diameter connected to the small intestine in abdominal MDCT. Laparoscopic surgery was performed after it was diagnosed as Meckel's diverticulitis.
With the recent progression in diagnostic imaging and laparoscopic surgery, lesions that had been difficult to detect by imaging in the past have become detectable and be treatable.
Diagnosis and treatment of Meckel's diverticulitis with acute abdominal disease is useful for preoperative diagnosis by MDCT and definitive diagnosis and therapy by laparoscopic surgery, and it seems that it will become standard therapy in the future.

Key words : Meckel's diverticulitis, laparoscopic surgery, multidetecteor-row CT (MDCT)

緒　　言

Meckel 憩室は比較的頻度の高い消化管奇形である．多くは無症状で経過し，臨床的に問題となることは少ない．しかし繰り返す憩室炎，膿瘍形成，穿孔などの合併例では急性腹症として外科的治療の対象となる．従来は，術前診断は多くの場合困難とされてきたが，近年，画像診断，腹腔鏡の進歩により Multidetecteor-row CT（MDCT）による術前診断や，腹腔鏡手術により加療される症例が報告されるよう

になってきた．今回，我々は術前 MDCT，腹腔鏡による診断，治療が有効であった Meckel 憩室炎の一例を経験したのでこれを報告する．

症　　例

患　者：56 歳　男性

主　訴：下腹部痛

既往歴：20 歳時虫垂炎にて虫垂切除術を施行されている．

現病歴：平成 28 年 2 月上旬に腹痛にて他院を受診し，胃カメラ、大腸カメラ，腹部エコー施行されたが原因の同定に至らず経過観察となっていた。同年 8 月にも同様の腹痛症状あったが受診せず軽快していた．平成 28 年 11 月 23 日未明に強い下腹部痛のため当院救急外来を受診し腸閉塞の診断にて入院となる．

受診時現症：身長　182cm　体重　77kg．血圧 133/79mmHg, 脈拍 63 回 / 分で整，体温 36.3℃．腹部は平坦で下腹部に軽度の圧痛認めが腹膜刺激症状を認めず．腸管蠕動の亢進は認めなかった．

血液検査所見：10100/ μ l と白血球の上昇，1.18 mg/dl と軽度のクレアチニンの上昇を認めた．

腹部造影 MDCT 検査：回腸末端より近位側の部分に憩室状に突出する径 2cm 大の嚢胞状腫瘤を認め壁の濃染が認められた．メッケル憩室の炎症の可能性が考えられた（Fig.1）．

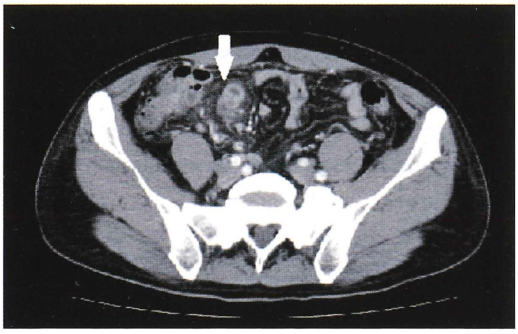

Fig.1. Abdominal computed tomography showed the cystic lesion on a part of the ileum.

臨床経過，手術所見：入院後絶食，抗生剤投与にて症状は比較的速やかに軽快した．しかしながら腹痛が複数回起こっていることや，MDCT ではメッケル憩室の可能性が指摘されたことより腹腔鏡による審査，および腫瘤切除の方針で平成 28 年 11 月 30 日，全身麻酔下に手術施行した．腹腔鏡下に観察したところ回腸末端より約 60cm の回腸に 3cm の炎症をともなう嚢胞状の腫瘤を認め上行結腸間膜と強固に癒着していた．鏡視下に癒着剥離し臍部トロッカー挿入孔を 4 センチに延長し創外へと導き，器械吻合にて憩室の切除吻合を行った．

切除標本所見：憩室は 80x40mm で先端は炎症，膿瘍形成により腫大肥厚していた（Fig.2）．

Fig.2. The resected specimen size was 80 x 40 mm. Inflammation and the abscess formation thickened the diverticular apex.

病理組織学的所見：小腸全層が認められ真性憩室と考えられた．先端に一部びらん形成，炎症を認めた．異所性胃粘膜，膵組織は指摘できなかった（Fig.3）．

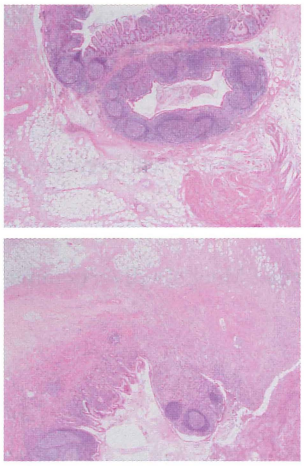

Fig.3. High inflammatory cell infiltration can be seen in Meckel's diverticulum. Ectopic gastric mucosa or pancreatic organization is not observed in the mucous membrane.

術後経過：経過は良好で術後 8 日目に退院となった．

考　　察

Meckel 憩室は卵黄管の遺残による先天性の真性憩室で頻度は 1-2％とされている[1]．無症状で経過する場合が多いが合併症の発症は 6.4％と報告されており腸閉塞や憩室炎，出血，腸重積などが報告されており外科的治療が必要となる[2]．

確定診断には小腸造影，小腸内視鏡，血管造影，Tc シンチグラフィーなどが有用とされているが，本症例のように憩室炎をきたし腹痛を伴っている場合，膿瘍形成や穿孔症例ではやはり侵襲的な検査による診断は施行困難なことがおおく，近年は MDCT による診断の報告もなされている[3]．また治療に関しては若年層が全体の半数以上を占めることより[4]，早期の復学，職場復帰を念頭により低侵襲な治療を選択する必要性があると思われる．近年の腹腔鏡手術の進歩により Meckel 憩室に対する加療も腹腔鏡を用いた加療が選択されるようになってきている．

「Meckel 憩室炎」「腹腔鏡下手術」をキーワードにし，医学中央雑誌にて過去 10 年間を会議録を除いて検索したところ，8 症例の報告[5)-12)]が認められた．年齢は 18 歳から 85 歳でそのほとんどが若年者で，72％は若年の発症[4]と言われているが高齢者にも認められた．8 例中 7 例が男性で，6 例が MDCT にて Meckel 憩室炎の術前診断がなされており，画像診断の進歩から立体的な小腸の走行が指摘できるようになり非常に診断には有用であると考えられる．また，炎症をともなう急性腹症を呈する患者においては内視鏡，消化管造影の施行が困難であるため今後も MDCT の役割は大きくなると思われる．

手術は全例腹腔鏡下手術で完遂できており単孔式でも施行されていた．憩室炎を発症していた場合，当然癒着が存在しており，小開腹創では十分な腹腔内の観察や癒着剥離が困難な場合が考えられ，鏡視観察下に安全に施行できるものと思われる．切除は器械吻合による憩室切除が一般的で 6 例に施行されているが，炎症が小腸に高度に及んだ 2 例は小腸部分切除がなされていた．術中所見により切除範囲を決定するのが妥当であると思われる．

本症例では異所性組織は認められなかったが，Meckel 憩室の病理学的所見では約 20％の症例に認められており，胃粘膜が 62.4％，膵組織が 16.1％，異所性胃粘膜と膵組織の共存が 5.4％，空腸 2.1％であり，その他にブルンネル腺，胆道組織などが認められるとされる[2]．

術後経過は全例合併症なく経過し，術後 3 から 18 日で退院しており良好な結果となっていた．以上より急性腹症を呈する Meckel 憩室炎の診断治療は MDCT による術前診断，ならびに腹腔鏡下手術による確定診断加療が有用であり，今後も標準的治療となっていくものと考えられた．

結　　語

術前 CT および，腹腔鏡による診断，治療が有効であった Meckel 憩室炎の一例を経験したので若干の文献的考察を加えて報告した．急性腹症を呈する Meckel 憩室炎の診断治療は MDCT による術前診断，ならびに腹腔鏡下手術による確定診断加療が有用であり，今後も標準治療になっていくものと考えられた．

文　　献

1）Brown CK,Olsshaker JS: Meckel's diverticulum. Am J Emerg Med ,**6**:157-164,1988.

2）Yamaguchi M,Takeuchi S,Awazu S: Meckel's diverticulum.Investigation of 600 patients in Japanese literature.Am J Surg,**136**:247-249,1978.

3）林谷康生，栗栖佳宏，赤木真治，田中智子：MDCT で診断した Meckel 憩室穿孔の 1 例．日腹部救急医会誌 **33**（8）:1381-1384, 2013.

4）楠本宏記　神代龍之介　左野千秋　犬塚貞光：Mesodiverticular band により絞扼性イレウスをきたした Meckel 憩室症の 1 例 - 症例報告と本邦報告 482 例の臨床的検討 -．日臨外医会誌 **53**（3）:639-643, 1992.

5）山東 雅紀，坂本 英至，法水 信治，新宮 優二，田口 泰郎，渡邉 博行：腹腔鏡下に診断・治療した Meckel 憩室炎によるイレウスの 1 例．外科 **78**（5）:550-554,2016.

6）丹羽 真佐夫，林 昌俊，栃井 航也，小久保 健太郎，高橋 啓：術前診断し，単孔式腹腔鏡補助下に治療

しえたMeckel憩室炎の1例．日外科系連合誌 **40**（6）：1107-1112，2015.

7）三城 弥範，酒部 克，森村 圭一朗，金沢 源一，清田 誠志，田中 宏：腹腔鏡下手術を行った異所性膵組織に膵炎をきたしたMeckel憩室炎の1例．日臨外会誌 **76**（6）：1479-1483，2015.

8）新宅谷 隆太，杉山 陽一，岸 直人，新津 宏明，平林 直樹，多幾山 渉：術前腹部造影CTで診断しえたMeckel憩室炎の1例．外科 **77**（1）：92-95，2015.

9）久保田 竜生，山口 賢治，外山 栄一郎，大原 千年：腹腔鏡下に診断治療した85歳のMeckel憩室炎の1例．日臨外会誌 **74**（3）：699-702，2013.

10）星野 明弘，川村 徹，佐藤 拓，野谷 啓之，佐藤 康，河野 辰幸，中嶋 昭：Multidetector-row CTにより術前診断し、腹腔鏡補助下に切除した成人Meckel憩室炎の1例．お茶の水医誌 **60**（3）：247-252，2012.

11）高橋 祐輔，中川 国利，小林 照忠，遠藤 公人，鈴木 幸正：腹腔鏡下手術を施行したMeckel憩室炎の1例．日外科系連合誌 **35**（4）：603-606，2010.

12）日高 敦弘，守永 暁生，黒田 久志，田中 将也，爲廣 一仁，島 弘志：術前腹部造影CTで診断したMeckel憩室の2例．日臨外会誌 **71**（5）：1190-1194，2010.