症例報告

鼠径ヘルニア嵌頓整復後の小腸狭窄に対し腹腔鏡補助下に手術を行った1例

高井病院外科
蜂須賀崇, 森田敏裕, 鶴井裕和

A CASE OF A SMALL INTESTINAL OBSTRUCTION AFTER REDUCTION OF AN INCARCERATED INGUINAL HERNIA RESECTED BY LAPAROSCOPY-ASSISTED SURGERY

TAKASHI HACHISUKA, TOSHIHIRO MORITA and HIROKAZU TURUI
Department of Surgery, Takai Hospital

Received June 25, 2014

Abstract : We report a case of a small intestinal obstruction after reduction of an incarcerated inguinal hernia, which was treated by laparoscopy-assisted surgery. A 64-year old man with incarceration of a right inguinal hernia underwent repair by direct Kugel patch method on February 19, 2014. From around the 13th day after surgery, he had intermittent abdominal pain and appetite loss. It was thought that the symptoms were caused by an inflammatory change in the small intestine after reduction, but the symptoms were not improved by conservative therapy. On the 28th day after surgery, abdominal CT revealed a narrow segment of small intestine in the right lower abdomen. This segment was resected by laparoscopy-assisted surgery, and pathological examination of the specimen revealed fibrosis of the subserosal layer in the stenosis. We reviewed 7 other cases of small intestinal obstruction after reduction of incarcerated inguinal hernia in Japan. Because bowel obstruction has occurred within one month in such cases, we should follow the patient carefully in this period.

Key words : incarcerated inguinal hernia, stenosis, laparoscopy

緒　　言

鼠径ヘルニアによる腸管の嵌頓は日常診療で比較的多くみられる疾患であり，緊急手術時には腸切除を行うべきか否か判断が難しいことも多い．今回われわれは鼠径ヘルニアに嵌頓した小腸を切除せず整復したのち遅発性に瘢痕狭窄をきたし，腹腔鏡補助下に切除した症例を経験したので若干の文献的考察を加えて報告する．

症　　例

患　者：64歳，男性

主　訴：食欲不振と間欠的な腹痛

既往歴：特記事項なし．

現病歴：幼少時より右鼠径部に膨隆を認めていた．近年，膨隆は増大傾向であったが自分で整復していた．2014年2月18日夕方より整復できなくなり，翌日には痛みも増してきたため当科を受診した．右鼠径部に手拳大の膨隆を認め，単径ヘルニアの嵌頓と診断した．腹部CTでヘルニア嚢内に脱出する小腸を認めた(Fig. 1)．徒手整復を試みたが還納できなかったため同日緊急手術を施行した．I-2型の鼠径ヘルニアで嵌頓内容は小腸であった．嵌頓小腸はやや暗赤色を呈していたが絞扼を解除することで色調の改善がみられたため，嵌頓部を切除せずに還納した．ヘルニアはダイレクトクーゲル法により修復した．その後，経過は良好であり術後5日目に退院となった．しかし術後13日目より食欲不振と間欠的な腹痛を訴えるようになり翌日に当科を受診した．嵌頓部の炎症性変化により通過障害をきたしていると思われたため食事療法と投薬を行い外来で経過観察することとした．術後28日目を経過しても症状が軽減しないため，腹部造影CTを施行したところ小腸の狭小化を認めた．嵌頓部の小腸の遅発性瘢痕狭窄と診断し同部位を切除することとした．

受診時現症：右鼠径部に再発は認めず．身長159cm，体重48kg，血圧108/73 mmHg，脈拍88回/分で整，体温36.4℃．腹部は平坦，軟で腸管蠕動音の亢進も認めなかった．

血液検査所見：血液一般検査，生化学検査に異常を認めなかった．

腹部造影CT検査：小腸の狭小化と口側腸管の拡張を認めた（Fig. 2）．

手術所見：腹腔鏡下に観察したところ回腸末端から30cmの部位に強い屈曲と短縮を認め口側腸管が拡張していた．回盲部を剥離，授動したのち臍部のトロッカー挿入孔を4cmに延長切開した．同部位より狭窄部を創外に出し切除と吻合を行った．

切除標本所見：狭窄部は屈曲し小腸壁が肥厚していた．拡張部の粘膜に2か所の潰瘍を認めた（Fig. 3）．

病理組織学的検査所見：狭窄部では漿膜下に繊維化が目立つものの粘膜面に異常は認めなかった．拡張部の潰瘍はUL2で強い炎症細胞浸潤を伴い周囲粘膜の萎縮を認めた（Fig. 4）．

Fig. 1. A CT scan showed the herniated intestinal tract in the right inguinal region.

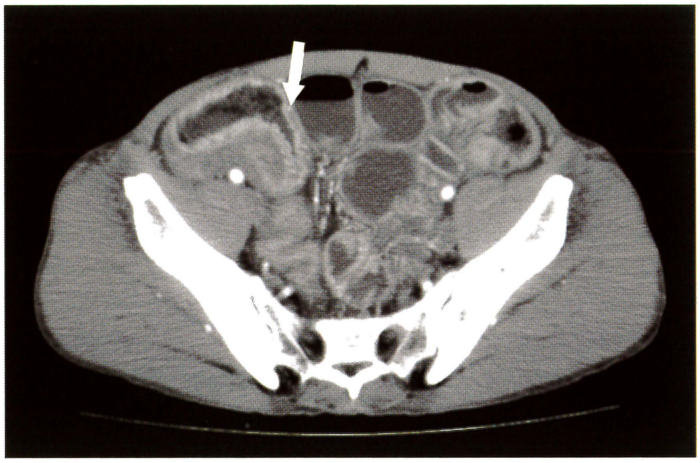

Fig. 2. A CT scan showed the narrow segment of small intestine in the right lower abdomen.

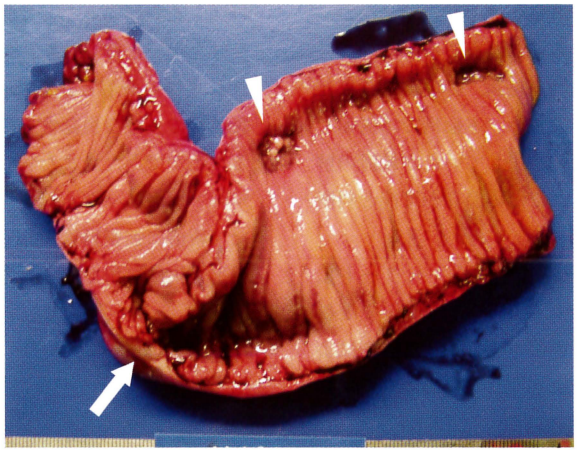

Fig. 3. A stenosis (arrow) and two ulcers (arrow head) were found in the resected specimen.

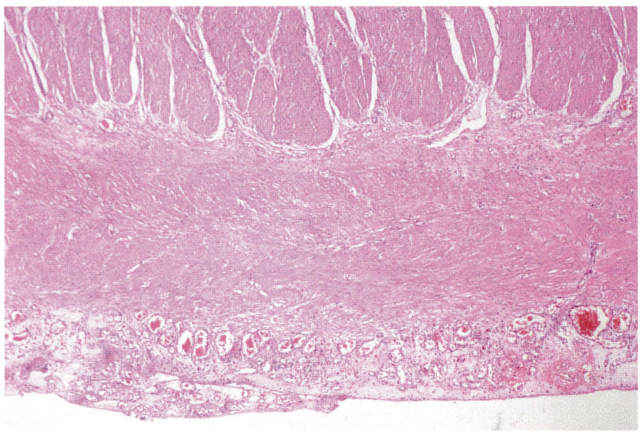

Fig. 4. Pathological examination revealed fibrosis of the subserosal layer in the stenosis.

術後経過：経過は良好で術後5日目に退院した．

考　　察

鼠径ヘルニアによる腸管の嵌頓は日常診療でも比較的多くみられる疾患であるが，整復時における脱出腸管の虚血状態については外科医として細心の注意を払う必要がある．徒手整復を避けるべき条件として三重野ら[1]は①嵌頓後6時間以上経過したもの，②局所の皮膚の発赤・腫脹したもの，③局所の圧痛の著明なもの，④腹部単純X線で鏡面像を認めるもの，⑤USやCTで絞扼腸管が疑われたもの，⑥他院で整復が失敗したもの，⑦全身状態のよくないものを挙げている．実際にはこれらの条件下でも徒手整復を試みることはあるが，整復し得た場合は還納した腸管の壊死や穿孔につき充分な注意が必要である．徒手整復できなかった場合は手術により整復することとなるが，壊死しているか否かの判断は脱出腸管の色調，弾性，蠕動などの術中所見によるところが大きい．本症例では嵌頓した小腸はうっ血により暗赤色を呈していたが絞扼の解除により色調の改善がみられたため温存が可能と判断した．

「鼡径ヘルニア」「嵌頓」「狭窄」をキーワードに1983年から2013年まで医学中央雑誌にて検索したところ，本邦で鼡径ヘルニアの嵌頓を徒手または手術により整復したのちに小腸狭窄をきたした症例は自験例を含めて7例であった（会議録は除く）（Table 1）[2)~7)]．整復後に症状が出現するまでの期間は整復直後から27日，平均12.1日であった．自験例以外の6例は狭窄部の粘膜面に潰瘍，瘢痕，びらんなどを有し，粘膜下層を中心とした線維化像を認めることより虚血性小腸炎と診断されている[8) 9)]．一方自験例は他の症例と同様の臨床経過をたどるものの，狭窄部の粘膜面に異常はなく，粘膜下層よりも漿膜下層に強い線維化像を認めており病理組織像からは虚血による変化とはいいがたい．自験例では長時間の絞扼や徒手整復などによる漿膜面からの物理的な刺激が漿膜下に線維化を生じさせる契機になったと思われた．また拡張部に認められた潰瘍については閉塞性腸炎や虚血に伴う粘膜障害と考えられた．

小腸狭窄に対する手術として自験例を含む2例で腹腔鏡を用いた手術が行われていた．自験例では術前3日間を絶食にすることで腸管の拡張が改善し鏡視下に良好な視野が得られた．長年の繰り返す脱出で形成された膜様の癒着と狭窄部への大網の癒着を認めたが，腹腔鏡の良好な視認性を活かして安全に剥離，授動することができた．また骨盤腔の観察も容易であり，ヘルニア門がメッシュで修復されていることを確認できた．術前に拡張腸管の充分な減圧ができていれば，鏡視下手術は有用であると考えられた．

Table 1. 7 cases of small intestinal stenosis after reduction of incarcerated inguinal hernia.

Author	Year	Age	Gender	Days until obstruction	Operation for the stenosis
Morita[2)]	1993	66	M	8	open
Naito[3)]	1997	60	M	0	open
Sato[4)]	2000	62	M	1	open
Tono[5)]	2004	72	M	27	open
Wakahara[6)]	2004	60	M	16	open
Fujii[7)]	2013	71	M	20	laparoscopy
Our case	2014	64	M	13	laparoscopy

結　　語

鼠径ヘルニアで嵌頓した小腸は整復したのちに瘢痕狭窄をきたすことがあるため，整復後も遅発性狭窄を念頭に経過観察が必要と思われた．

文　　献

1) 三重野寛治：嵌頓ヘルニア．臨外 43：1049-1055, 1988
2) 森田克哉，山下良平，酒徳光明，小杉光世，原田猛，向　歩，中島久幸，清原　薫，小林　長，安念有声：嵌頓鼠径ヘルニア整復後の虚血性小腸炎のためイレウスをきたした1例．日臨外医会誌 54：2611-2613, 1993
3) 内藤昌明，斎藤琢巳，植村一仁，池田由加利，福島　剛，田村　元，濱田朋倫，澤口裕二，藤沢純爾，里　悌子：嵌頓整復後，瘢痕狭窄によりイレウスを発症した鼠径ヘルニアの1例．北海道外科雑誌 42：256-258, 1997
4) 佐藤和香子，李　正煜，寺村康史，沖野　孝，井田　健，井本勝治，大西雅之，坂本　力，安井博史：鼠径ヘルニア嵌頓術後35日目に腸切除を要した虚血性小腸炎の1例．公立甲賀病院紀要 3：81-85, 2000
5) 遠野千尋，川村秀司：嵌頓鼠径ヘルニア整復後に発症した虚血性小腸狭窄の1例．日消外会雑誌 37：1900-1904, 2004
6) 若原智之，塚本忠司，大西律人，濱辺　豊，石田武，寺村一裕：嵌頓整復後，遅発性に虚血性小腸狭窄によりイレウスを発症した鼠径ヘルニアの1例．日臨外会誌 65：3330-3334, 2004
7) 藤井昌志，難波江俊永，田村公二，新川智彦，岡村かおり，相良亜希子，大山康博，木庭　遼，岐部　晋，松田諒太，中山宏道，田中友晴，柳　親茂，宗崎正恵，荻野利達，安井隆晴，村上聡一郎，川本雅彦，梅田修洋，石川幹真，上村哲郎，佐藤奈帆子，大内清子，笹栗毅和，中野龍治，内山明彦：鼠径ヘルニア嵌頓整復後の遅発性小腸狭窄に対して腹腔鏡補助下小腸部分切除を行った1例．臨牀と研究 90：1117-1120, 2013
8) 佐田美和，小林清典，竹内　瞳ほか：虚血性腸炎，胃と腸，43：617-623, 2008
9) Marston A：Intestinal Ischemia. Edward Arnold Ltd. London, 145-175, 1977