

5-FU/CDDP 療法中に多発脳梗塞を発症した進行胃癌の一例

奈良県立医科大学第1外科学教室

成清道博, 山田行重, 中島祥介

A CASE OF ADVANCED GASTRIC CANCER WITH MULTIPLE CEREBRAL INFARCTION DURING 5-FU/CDDP THERAPY

MICHIHIRO NARIKIYO, YUKISHIGE YAMADA and YOSHIYUKI NAKAJIMA

First Department of Surgery, Nara Medical University

Received February 13, 2004

Abstract : A 64-year-old man visited our hospital with a chief complaint of appetite loss and epigastralgia. Upper GI series and an endoscopic examination revealed type 3 carcinoma on the upper third. Abdominal CT scan showed enlargement of the paraaortic lymph nodes that had invaded the pancreas. Preoperative diagnosis was cStage IV gastric cancer, and we considered a curative operation impossible. Therefore, chemotherapy with a combination therapy of 5-fluorouracil (5-FU) and low-dose cisplatin (CDDP) was planned. After 19 days of administration, the patient without vascular risk factors suddenly exhibited diplopia and left-member weakness. Brain CT showed a low-density area at the occipital lobe. Though we diagnosed cerebral infarction and treated with anti-thrombus therapy, he died of multiple cerebral infarction on day 12 of the treatment.

Key words : gastric cancer, cerebral infarction, fluorouracil, cisplatin, chemotherapy

はじめに

従来, 胃癌は抗癌剤に対し必ずしも感受性の高くない癌腫としてとられ, 抗癌剤による延命効果は少ないと一般的に考えられていた。しかし, 切除不能胃癌に対する best supportive care との比較試験で, 併用化学療法群の生存期間が有意に延長したことから, 胃癌に対する化学療法の有用性が科学的に証明された¹⁻³⁾。一方, それらの主な副作用は口内炎, 嘔吐, 腸炎, 間質性肺炎, 腎障害などで, さらに化学療法によると考えられる血管障害の報告も散見される。欧米の文献⁴⁻¹⁰⁾では脳血管障害の報告が散見されるが本邦では報告が少ない。今回我々は64才男性で高度進行胃癌に対し5-FU/CDDP療法中, 多発脳梗塞を発症し急激な経過で不幸な転帰となった1例を経験したので若干の文献的考察を加え報告する。

症 例

患者: 64才, 男性。

主訴: 食欲不振, 上腹部痛。

既往歴: 胆嚢結石症にて胆嚢摘出術施行。喫煙歴なし。家族歴: 父; 肺癌, 妹; 胃癌。

現病歴: 平成13年8月頃より食欲不振を認め市販薬を服用していたが改善せず, 近医受診した。同年10月に上腹部消化管造影施行し胃病変を指摘され, 精査加療目的にて当科紹介受診となった。

入院時現症: 身長151cm, 体重52.5kgで眼瞼眼球結膜に貧血黄疸を認めず, 表在リンパ節も触知しなかった。上腹部正中には手術創を認めたが腹部は平坦軟で特に腫瘤は触知しなかった。

入院時検査成績: 免疫血清検査でCRPが2.5mg/dlと高値を示したが入院後再検査では0.5mg/dlと正常値であった。その他の血液生化学検査, 止血検査, 腫瘍マーカーは異常値を認めなかった。心電図, 呼吸機能検査, 耐糖能検査においても異常所見は認めなかった。

上部消化管造影検査: 胃体部に巨大な隆起性病変を認め中央に不整な潰瘍を認めた。

上部消化管内視鏡検査: 胃体上部後壁に3型の腫瘍を認め生検で poorly differentiated adenocarcinoma が検出

された (Fig.1A).

腹部 CT 検査: 胃腫瘍は膵臓へ浸潤しており, 腹腔内に少量腹水を認めた. 腹腔動脈周囲, 上腸間膜動脈周囲リンパ節および傍大動脈リンパ節が一塊となって腫大を認めた (Fig.1B).

以上より高度進行胃癌 cStageIV (cT4N3H0P0M0) と診断したが外科的には根治切除を望めないため low dose FP 療法を行った.

入院後経過および治療: 平成 13 年 11 月 2 日より, low dose FP 療法として 5FU 500mg/body/day (day1 ~ day7), CDDP (cisplatin) 10mg/body/day (day1 ~ day5) を静注し, これを 1 クールとし化学療法を開始した. 2 クール終了後において Performance Status (PS) 0, Grade1 の食欲不振はあるものの, 血液検査では Grade0 であったので化学療法を継続した. 3 クール目 (化学療法開始後 19 日目) に複視, 下肢脱力, 歩行困難が出現した

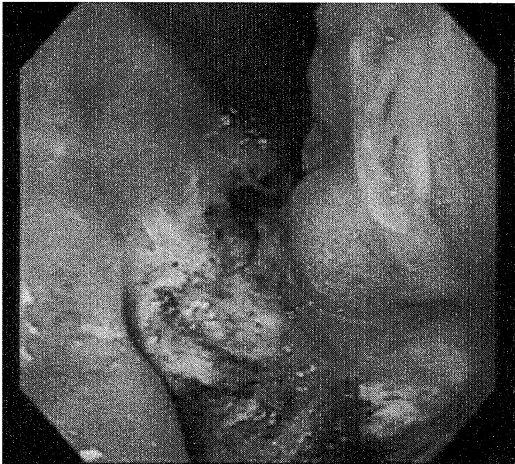


Fig. 1A Gastro-intestinal endoscopy demonstrated a type 3 advanced gastric carcinoma on the upper third.

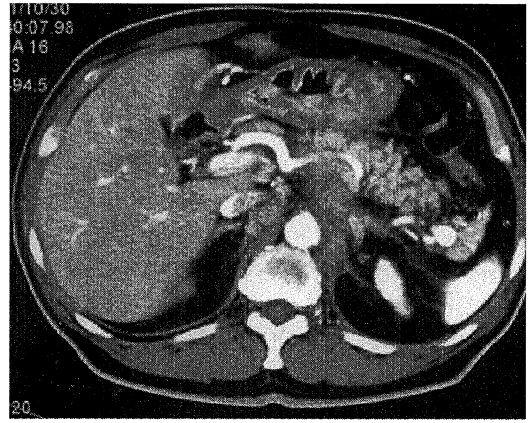


Fig. 1B Abdominal CT scan showed enlargement of the paraaortic lymph nodes that had invaded the pancreas.

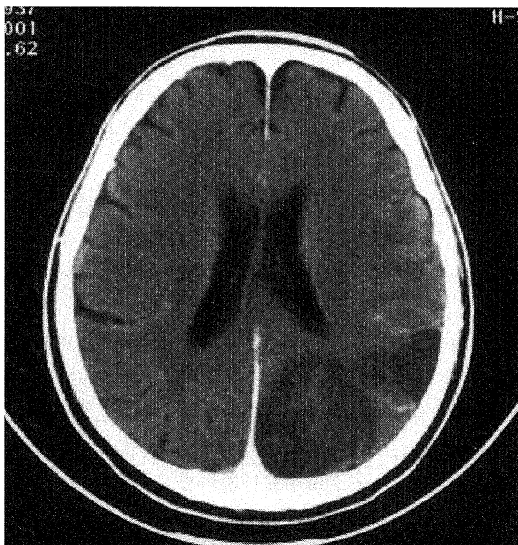


Fig. 2A Enhanced brain CT scan at 1 day after the onset of the symptoms showed a low density area was seen in the occipital lobe.

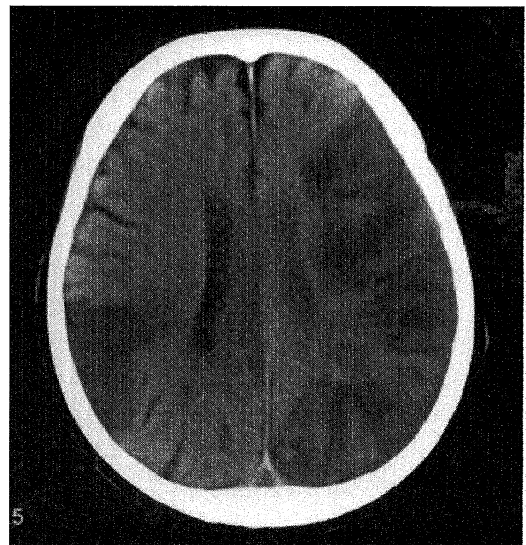


Fig. 2B Follow-up brain CT scan at 11 days after the onset of the symptom showed multiple low density areas were seen in the cerebrum.

ために化学療法を中止し、頭部 CT 撮影したが胃癌転移との鑑別診断が困難であった。発症後第 1 病日の頭部造影 CT で脳梗塞 (Fig.2A) と診断し直ちに治療開始したが第 3 病日に言語障害や右半身麻痺、第 6 病日には意識低下が出現し、急速な臨床経過辿り第 11 病日の頭部 CT において広範囲多発脳梗塞像 (Fig.2B) を認め第 12 病日に死亡した。

考 察

胃癌に対する化学療法は従来より 5FU を中心とした治療が主に行われてきた。単剤では MMC, ADM, CDDP など奏効率は高くないものの、胃癌に対して有効と考えられてきた。しかし、胃癌領域では通常、単剤治療は抗腫瘍効果が不十分であり、臨床上実際の投与においては作用増強と耐性回避などの目的で、抗癌剤を複数組み合わせた多剤併用療法が一般的である¹¹⁾。CDDP によるフッ化ピリミジン系の効果を増強することがいわれ、そのメカニズムとして 5FU によるチミジル酸合成酵素阻害を介する DNA 合成阻害が CDDP により増強される機序と、5FU が RNA 機能障害をきたし、CDDP の抗腫瘍効果が増強される機序が考えられている¹²⁾。Ohtsu らの第 3 相試験¹³⁾において、FP 療法は奏効率は 34% と高いが 5FU 単独投与と比較すると生存率には寄与しなかった。厳密な意味では標準的的化学療法は確立していない現状だが、40% 前後の奏効率と毒性の管理可能な治療法という理由で本邦においては FP 療法が現在もっとも汎用されている。また、CDDP の投与方法については腎毒性などの副作用の軽減を期待し分割投与の検討もされており^{14,15)}、自験例でも CDDP 少量分割投与を選択し行った。今回、化学療法中に不全麻痺が出現し、発症時の頭部 CT では胃癌転移との鑑別診断は困難であった。頭部造影 CT で empty delta sign^{16,17)} 様所見を認め、血管造影は行っておらず診断確定には至らないが脳静脈洞血栓症による多発脳梗塞と考えられた。脳静脈洞血栓症は頭頸部感染に由来する感染性のものと、外傷、血液疾患、心疾患、悪液質などと関連した非感染性のものがあるが原因不明のものも少なくない^{18,19)}。化学療法に伴う脳静脈洞血栓症として、L-asparaginase が凝固線溶系を障害することよりその原因となることが知られている¹⁷⁾が、他に mitomycin C, bleomycin, cisplatin などが免疫複合体による血小板凝集を起こすことが指摘されている²⁰⁾。報告によると CDDP の血管毒性の機序は明らかではないが低マグネシウム血症、血小板凝集の亢進、血管内皮障害などが挙げられている。低マグネシウム血症は CDDP による腎尿細管の再吸収が減少するために起こり血管収縮増

強作用を持つと考えられる²¹⁾。しかし自験例においては血中マグネシウムは正常値で、凝固出血系異常も認めずこれらの関与は少ないと考える。自験例において高血圧、心疾患、凝固系異常の既往はなく、検査所見でも脳梗塞を起こす原因は検索した限りでは見出されなかった。今回我々は剖検を行っておらず脳血管障害の原因は明らかではないが報告でもあるように CDDP による血管内皮障害による血栓が原因の一つと考える。脳血管障害の発症は化学療法中、終了後 1 週間以内に発症している報告²²⁾もあり、慎重な経過観察が必要と考えられた。

結 語

高度進行胃癌に対し 5-FU/CDDP 療法中、多発脳梗塞を発症し急激な経過で不幸な転帰となった 1 例を経験した。

文 献

- 1) Murad, A. M., Santiago, F. F., Petroianu, A., Rocha, P. R., Rodrigues, M. A. and Rausch, M. : Modified therapy with 5-fluorouracil, doxorubicin, and methotrexate in advanced gastric cancer. *Cancer* **72**(1) : 37-41, 1993.
- 2) Glimelius, B., Ekstrom, K., Hoffman, K., Graf, W., Sjoden, PO., Haglund, U., Svensson, C., Enander, L. K., Linne, T., Sellstrom, H. and Heuman, R. : Randomized comparison between chemotherapy plus best supportive care with best supportive care in advanced gastric cancer. *Ann. Oncol.* **8** (2) : 163-8, 1997.
- 3) Pyrhonen, S., Kuitunen, T., Nyandoto, P. and Kouri, M. : Randomised comparison of fluorouracil, epidoxorubicin and methotrexate (FEMTX) plus supportive care with supportive care alone in patients with non-resectable gastric cancer. *Br J Cancer* **71**(3):587-91,1995 .
- 4) Icli, F., Karaoguz, H., Dincol, D., Demirkazik, A., Gunel, N., Karaoguz, R. and Uner, A. : Severe vascular toxicity associated with cisplatin-based chemotherapy. *Cancer* **72**(2) : 587-93, 1993.
- 5) Doll, D. C., List, A. F., Greco, F. A., Hainsworth, J. D., Hande, K. R. and Johnson, D. H. : Acute vascular ischemic events after cisplatin-based combination chemotherapy for germ-cell tumors of the testis. *Ann Intern Med* **105**(1) : 48-51,

- 1986.
- 6) Goldhirsch, A., Joss, R., Markwalder, T. M., Studer, H. and Brunner, K. : Acute cerebrovascular accident after treatment with cis-platinum and methylprednisolone. *Oncology* 40(5) : 344-5, 1983.
 - 7) Samuels, B. L., Vogelzang, N. J. and Kennedy, B. J. : Vascular toxicity following vinblastine, bleomycin, and cisplatin therapy for germ cell tumours. *Int. J. Androl.* 10(1): 363-9, 1987.
 - 8) Samuels, B. L., Vogelzang, N. J. and Kennedy, B. J. : Severe vascular toxicity associated with vinblastine, bleomycin, and cisplatin chemotherapy. *Cancer Chemother Pharmacol.* 19(3) : 253-6, 1987.
 - 9) Licciardello, J. T., Moake, J. L., Rudy, C. K., Karp, D. D. and Hong, W. K. : Elevated plasma von Willebrand factor levels and arterial occlusive complications associated with cisplatin-based chemotherapy. *Oncology* 42(5) : 296-300, 1985.
 - 10) Stoter, G., Koopman, A., Vendrik, C.P., Struyvenberg, A., Sleyfer, D. T., Willemse, P. H., Schraffordt, Koops, H., van Oosterom, A. T., ten Bokkel, Huinink, W. W. and Pinedo, H. M. : Ten-year survival and late sequelae in testicular cancer patients treated with cisplatin, vinblastine, and bleomycin. *J. Clin. Oncol.* 7(8) : 1099-104, 1989.
 - 11) Baba, H., Kakeji, Y., Oki, H. and Tokunaga, E. : 消化器癌に対する化学療法 - 胃癌に対する化学療法 . *Gan To Kagaku Ryoho* 30(12) : 1881-1888, 2003.
 - 12) Kim, R., Tanabe, K., Inoue, H. and Toge, T. : Mechanism(s) of antitumor action in protracted infusion of low dose 5-fluorouracil and cisplatin in gastric carcinoma. *Int. J. Oncol.* 20(3) : 549-55, 2002.
 - 13) Ohtsu, A., Shimada, Y., Shirao, K., Boku, N., Hyodo, I., Saito, H., Yamamichi, N., Miyata, Y., Ikeda, N., Yamamoto, S., Fukuda, H. and Yoshida, S. : Randomized phase III trial of fluorouracil alone versus fluorouracil plus cisplatin versus uracil and tegafur plus mitomycin in patients with unresectable advanced gastric cancer. The Japan Clinical Oncology Group Study (JCOG9205) *J. Clin. Oncol.* 21(1) : 54-9, 2003.
 - 14) Serrano-Castro, P. J., Guardado-Santervas, P. and Olivares-Romero, J. : Ischemic stroke following cisplatin and 5-fluorouracil therapy: A transcranial Doppler study. *Eur. Neurol.* 44 : 63-64, 2000.
 - 15) Turlapaty, P. D. and Altura, B. M. : Magnesium deficiency produces spasms of coronary arteries: relationship to etiology of sudden death ischemic heart disease. *Science* 208(4440) : 198-200, 1980.
 - 16) Hulcelle, P. J., Doods, G. C., Mathurin, P. and Cornelis, G. : MRI assessment of unsuspected dural sinus thrombosis. *Neuroradiology* 31 : 217-221, 1989.
 - 17) Schick, R. M., Jolesz, F., Barnes, P. D. and Macklis, D. : MR diagnosis of dural venous sinus thrombosis complicating L-asparaginase therapy. *Computerized Medical Imaging and Graphics* 13 : 319-327, 1989.
 - 18) Averbach, P. : Primary cerebral venous thrombosis in young adults: The diverse manifestations of an underrecognized disease. *Ann Neurol* 3 : 81-86, 1978.
 - 19) Gettelfinger, D. M. and Kokmen, E. : Superior sagittal sinus thrombosis. *Arch Neurol* 34 : 2-6, 1977.
 - 20) 茂木良弘, 新津洋司郎 : 悪性腫瘍と血小板 . 現代医療 23 : 41-47, 1991.
 - 21) Murakami, S., Yoshida, K., Kin, R., Nishimoto, N., Kagawa, Y., Yano, Y., Nishiyama, M., Hirai, T. and Toge, T. : The clinical effect of low-dose FP (5-FU + low-dose CDDP) in patients with far advanced gastric cancer, and their quality of life. *Gan To Kagaku Ryoho* 27(6) : 853-8, 2000.
 - 22) El Amrani, M., Heinzlef, O., Debroucker, T., Roulet, E., Bousser, M. G., Amarenco, P. and Rogers, L. R. : Brain infarction following 5-fluorouracil and cisplatin therapy. *Neurology* 51(3) : 899-901, 1998.