分娩を契機に発症した腎杯憩室破裂に対する経皮的腎保存療法後の第2子分娩の1成功例

星ケ丘厚生年金病院泌尿器科
夏目 修, 高橋 省二, 山本 雅司
末盛 毅, 塩見 努*, 山田 薫

A CASE OF SECOND SUCCESSFUL DELIVERY AFTER PERCUTANEOUS MANAGEMENT FOR PERINATAL SPONTANEOUS RUPTURE OF A CALYCEAL DIVERTICULUM

OSAMU NATSUME, SHUJI TAKAHASHI, MASASHI YAMAMOTO, TSUYOSHI SUEMORI, TSUTOMU SHIOMI and KAORU YAMADA
Department of Urology, Hoshigaoka Kouseinenkin Hospital
Received December 26, 1988

Summary: We reported previously a rare case of spontaneous rupture of the calyceal diverticulum in a perinatal woman who had been treated with percutaneous procedure. Thereafter she received conservative management of the persistent calyceal diverticulum for two consecutive years. She showed a favourable clinical course without complication, resulting in a successful second delivery. Ultrasonogram, excretory urogram and computerized tomography scan revealed no significant findings except for calcifications on the wall of the calyceal diverticulum. Percutaneous management of nontraumatic rupture of calyceal diverticulum is considered to be useful.

Index Terms

calyceal diverticulum, spontaneous rupture, percutaneous management

緒言

妊娠，分娩を契機とする腎自然破裂はまれなものであるが，自然破裂を起こす腎には，何らかの基礎疾患が存在するといわれている．われわれは，分娩が契機となったと考えられる28歳の女性の腎杯憩室破裂に対して，超音波ガイド下に経皮的腎瘻カテーテル留置によるドレナージを施行して保存的治療に成功した症例を報告したが[1]，腎杯憩室はなお残存しており再破裂の危険性も危惧された．今回，その後第2子の出産を希望し約2年後に，無事出産を終えたのでその経過について報告する．

症例

症例の第1子分娩時における腎杯憩室破裂に対する保存的治療の入院時経過についてはすでに報告しているが，概略は以下の通りである．

症例は1985年10月13日に満期産経腟分娩にて第1子を出産したが，同15日より左側腹部痛が出現し，次第に増強してくるため同26日当科を受診した．初診時，左側腹部疼痛に加え，圧痛，筋性防御を認めた．DIP にて左腎下極に占拠性病変を認め，腹部 US，腎 CT にて同部の嚢胞性病変，左腎周囲血腫を疑い経皮的左腎瘻造設

*現：ボバース記念病院泌尿器科

後，ドレナージを施行し疼痛の著明な改善を得た．同29日に左腎動脈造影を施行したが腫瘍血管などは認めなかった．次いで，同31日に逆行性腎盂造影を施行したが，左尿管の通過性は良好で，下腎杯に交通する嚢胞性病変を認めた．さらに11月18日順行性嚢胞造影を施行したところ嚢胞部より下腎杯へ交通する細い管腔を認め，左腎杯憩室破裂と診断した．8日間のカテーテルクランプの後，腎瘻カテーテルを抜去し，同28日退院となった．退院時の腎 CT では，病変部は著明に縮小していた．初回治療後経過は良好であり，第2子を希望したため引き続き外来通院にて腹部エコー，DIP, CT により経過観察をおこなったが，憩室の変化は認めなかった．このため将来分娩時に再破裂の可能性が予測されたが，前回と同様に経皮的処置にて対処し得るものと考え，2回目の妊娠，分娩も可能と判断した．退院1年2ケ月後の1987年1月26日に妊娠3ケ月にて当科を受診した．妊娠35週目の腹部エコーでは，腎杯憩室の壁はかなり肥厚しており，約9mm大の結石様エコー像が認められた (Fig. 1)．周産期，および分娩時に特に問題もなく8月15日，満期産，経腟分娩にて 3000g の第2子出産を無事終え，経過良好であった．第2子出産1ケ月後の腎 CT 像では，縮小した腎杯憩室の壁在部に石灰陰影が認められた (Fig. 2)．また2ケ月半後の DIP では，初回治療後2年を経過しているが腎杯憩室の大きさが軽度縮小している以外は著変を認めなかった (Fig. 3-A, B, C, D)．治療後約3年経過した現在も何ら著変を認めていない．

考　　察

腎杯憩室は，腎実質内に発生する内面が移行上皮で被われた嚢胞性病変で，細い管腔を通じて集合管系との交通性を持つとされている[2]．本症の成因に関しては，未だ確立されていないが，胎生期における中腎管から伸びてきた尿管芽膨大部の分岐，吸収の過程における発生学的異常説が広く支持されている．腎杯憩室破裂の診断に際しては，通常，腎嚢胞の破裂により腎杯との交通性が生じた場合との鑑別が重要であり，最終的には病理組織学的鑑別による必要がある．臨床上，腎杯憩室は通常，大部分が無症状で経過し，したがって IVP などで偶然発見されることが多く，症状を発現する症例では憩室内に結石を有する症例が多い．また，腎杯憩室の局在部位や大きさが症状発現の有無に関わってくる傾向にある．腎杯憩室が妊娠，分娩を契機に破裂したという報告は，われわれの調べ得た範囲では馬場ら[3]に次いで自験例が本邦2例目である．また，腎杯憩室の関与した腎自然破裂症例の報告に関しては，自験例を含めて4例が報告されている[1]．

一般に，妊娠中における水腎症あるいは水尿管の出現は生理的なもので，妊婦の約90%に認められるといわれている．妊娠中は子宮の増大とともに尿管内圧が上昇することが指摘されており，また妊娠後期には尿管の逆行性蠕動が発生するとも報告されている[4]．さらに分娩時には，陣痛にともなって尿管および腎盂内圧が著明に上

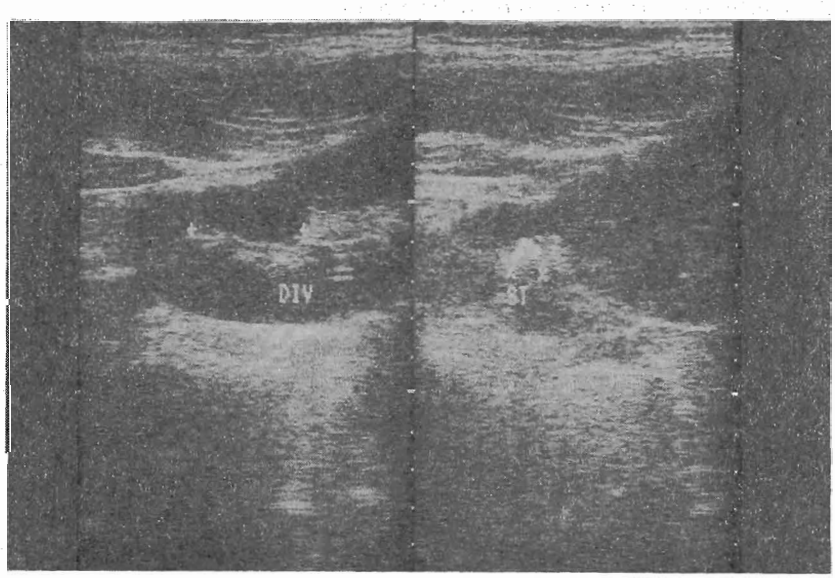

Fig. 1. An abdominal echogram shows the thickened wall of the calyceal diverticulum with stoney-like lesion.

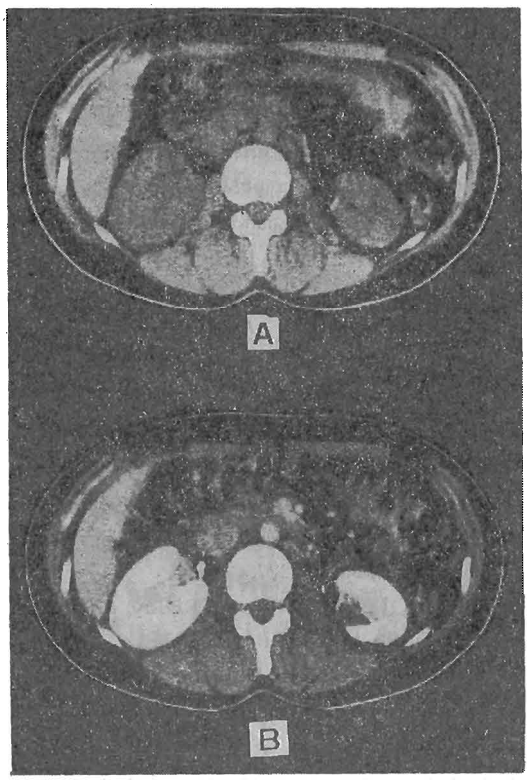

Fig. 2. Renal CT scan after the second delivery. (A: plain, B: enhance) Partially calcificated wall of the calyceal diverticulum can be seen.

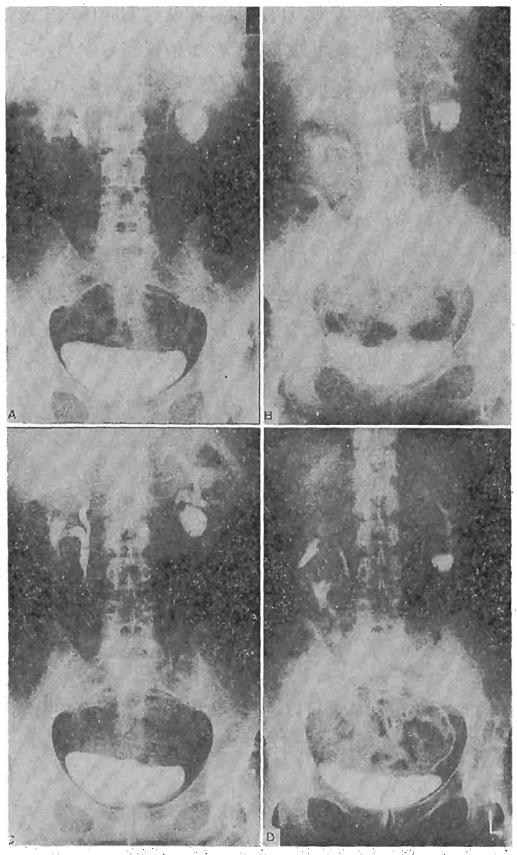

Fig. 3. DIP, at discharge (A: supine position, B: standing) and 2 years after discharge (C: supine, D: standing), shows no remarkable change.

昇すると考えられ，自験例においては腎杯憩室を有していたために，腎実質の抵抗脆弱部において破裂が生じたものと推測される．

本症のごとく，腎破裂という緊急性を要する事態に腎保存の適応，限界を見極めることは難しいが，本例では経皮的処置によりドレナージをおこなったところ，疼痛は著明に軽減し，腎保存に成功し得た．しかし，腎杯憩室はなお残存しており，以後の再破裂の危険性が危惧された．また，この女性が第2子を希望していたため，当科にて厳重に経過観察することによって，幸いにも無事出産を終えることができた．再破裂を来さなかった理由として，破裂により憩室壁の炎症性肥厚が生じ，第2子の出産では左腎の抵抗減弱部が消失したこと，初産に比べ分娩時間が短時間であったことなどが考えられる．

泌尿性器系は，先天異常の発現頻度も高く，直接，あるいは間接的に尿路系に障害を与える疾患もすくなくはない．腎杯憩室は，通常無症状で経過するものが大部分であるが，結石などに起因した症状を呈する症例の治療においては，一般にこれまで enucleation, deroofing operation や腎部分切除術が施行されており，中には腎摘出術も余儀なくされた症例もある．しかし，最近の endourology の発展とあいまって腎保存の観点から経皮的処置による治療報告も散見される[5)~10)]．Ramchandani ら[5)]は2次性に発生したと考えられる腎杯憩室内膿瘍に対して経皮的ドレナージを施行し，保存的に治療し得た1例を報告している．また，憩室内結石による疝痛発作や尿路感染を繰り返す症例に対して経皮的腎穿刺に引き続いて軟性腎盂鏡を利用して憩室内結石の截石を試みているものもある[6)]．さらに，Hulbert ら[7)8)]は軟性腎盂鏡に roller electrode を併用し，endoscopic fulgulation を施行し，退縮により腎杯憩室の消失をみたと述べている．これらの手法には，最近広く施行されるようになった PNL での経験が生かされるものと考える．また，これらの経皮的処置の中には，憩室そのものに対し

根治性がないものでも，再発時に繰り返し同様な手技，操作を加えることが可能で，当然手術侵襲も少ないことから，今後も症状を呈する腎杯憩室の治療においては，経皮的処置の試みがなされていくものと考える．自験例においても，現在 DIP にて腎下極に憩室の存在を明らかに認めるが，憩室の増大傾向や合併症の発生はみられず，全く無症状に経過しており，腎杯憩室の再破裂の可能性は極めて少なく，積極的な治療の必要性はないと考えられる．今後も，腎杯憩室に合併する症状が出現した場合には，注意深い観察の上，経皮的処置にて保存的に対処することが可能ではないかと考えている．

結　　語

28歳の女性で，分娩が契機となったと考えられる腎杯憩室破裂の1例に対し，経皮的に憩室内に腎瘻カテーテル留置によるドレナージを施行して，保存的治療に成功し，その後約2年間の経過観察により第2子出産を無事に終えた症例を経験したので，文献的考察を加えて報告した．

（なお，本論文の要旨は，第115回，および第122回日本泌尿器科学会関西地方会にて発表した．）

文　　献

1) **夏目　修，山本雅司，百瀬　均，末盛　毅，塩見努，山田　薫**：分娩を契機に発症したと考えられる腎杯憩室破裂の1例．経皮的腎保存療法の経験．泌尿紀要 **34**: 1431–1436, 1988.
2) **Wulfsohn, M.A.**: Pyelocaliceal diverticula. J. Urol. **123**: 1–8, 1980.
3) **馬場志郎，中村　宏，米山桂八**：特発性腎破裂とその臨床的考察．日泌尿会誌．**73**: 1605–1615, 1981.
4) **Ulmsten, U.**: Abnormal ureteral peristaltic activity during pregnancy. Acta Obstet. Gynecol. Scand. **56**: 131–137, 1977.
5) **Ramchandani, P., Soulen, R.L., Kendall, A.R.** and **Davis, J.A.**: Percutaneous management of a pyelocaliceal diverticular abscess. J. Urol. **133**: 81–83, 1985.
6) **Clayman, R.V., Hunter, D., Surya, V., Castaneda-Zuniga, W.R., Amplatz, K.** and **Lange, P.H.**: Percutaneous intrarenal electrosurgery. J. Urol. **135**:864–867, 1986.
7) **Hulbert, J.C., Reddy, P.K., Hunter, D.W., Castaneda-Zuniga, W., Amplatz, K.** and **Lange, P.H.**: Percutaneous techniques for the management of caliceal diverticula containing calculi. J. Urol. **135**: 225–227, 1986.
8) **Hulbert, J.C., Lapointe, S., Reddy, P.K., Hunter, D.W.** and **Castaneda-Zuniga, W.**: Percutaneous endoscopic fulguration of a large volume calyceal diverticulum. J. Urol. **138**: 116–117, 1987.
9) **Lange, E.K.** and **Glorioso, L.W.**: Multiple percutaneous access routes to multiple calculi, calculi in caliceal diverticula, and staghorn calculi. Radiology **158**: 211–214, 1986.
10) **Takamoto, H., Hata, K.** and **Araki, T.**: A renal calyceal diverticulum containing calculi treated by percutaneous nephrolithotomy. Jpn. J. Endourol. ESWL. **1**: 48, 1988.