奈医誌.（J. Nara Med. Ass.）**40**, 486～489, 平1

1ヵ月に発症した内ヘルニアによる回腸絞扼性イレウスの1例

国立奈良病院小児科
上田直子, 森井直之, 新家　興, 三上貞昭

国立奈良病院外科
稲葉征四郎, 近藤雄二, 土屋邦之, 池　正敏
落合登志哉, 上田泰章

TRANSMESENTRIC HERNIA OF ONE-MONTH-OLD GIRL

NAOKO UEDA, NAOYUKI MORII, KOU NIINOMI
and SADAAKI MIKAMI
Department of Pediatrics, National Nara Hospital

SEISHIROU INABA, YUUJI KONDOU, KUNIYUKI TSUCHIYA, MASATOSHI IKE,
TOSHIYA OCHIAI and YASUAKI UEDA
Department of Surgery, National Nara Hospital

Received July 26, 1989

Summary: A one-month-old girl was admitted to the hospital with complaints of vomiting and abdominal distension. Laparotomy revealed acute intestinal obstruction resulting from internal herniation of the small bowel through a defect in the ileal mesentery.

Transmesentric hernias are very uncommon and have neither special features nor any radiological appearance which offers any help in distinguishing it from other causes of intestinal obstruction. Therefore, preoperative diagnosis is difficult; cases are diagnosed on exploration only and are recorded to be of high mortality.

Index Terms

transmesentric herniation, one-month-old girl, strangulation

緒　言

新生児，乳児期にイレウスをきたす原因疾患は非常に多岐にわたるが，腸管閉鎖をはじめとする重篤な先天性腸管奇形による閉塞性イレウスの発症は主として新生児早期であり，腸重積をはじめとする後天性の閉塞性イレウスの発症は乳児期中期以降である．今回1ヵ月の早期乳児期で腸管膜欠損部への回腸迷入のため絞扼性イレウスを発症し，診断が困難であった珍しい症例を経験したので報告する．

症　例

○西　○，女，昭和63年8月11日生，1ヵ月
主　訴：嘔吐，腹部膨満
家族歴：特記すべきことなし
既往歴：満期産，自然頭位分娩，生下時体重3258 g, Apgar 9点
哺乳力，体重増加は順調であった．

現病歴：昭和63年9月19日朝より嘔吐出現．哺乳力低下し，近医受診．浣腸をうけるも胆汁性嘔吐頻回．腹部膨満著明となり9月20日小児科紹介，入院となる．

現　症：体温37.6℃，心拍170／分，呼吸数65／分．顔色不良，活気なし．大泉門やや陥凹．腹部は著明に膨満し，緊張強く，腸雑音は聴取出来なかった．

入院時検査成績

末梢血液像にて赤血球数242x10⁴／μ1，Hb 7.8 g／dlと強度の貧血あり．白血球数13000／μ1，Stab 18％，Seg 48％と核左方移動を呈していた．CRPは6.73 mg／dlと強陽性を示し，血液ガス分析は代謝性アルカローシスを示した．血液，便，咽頭細菌培養では有意な所見は得られなかった（Table 1）．

腹部立位単純写真では小腸ガスが貯留し，イレウス像を呈していた（Fig. 1）．低圧大腸注腸造影ではmalrotation等の異常は認めなかった．

入院後経過

輸液および輸血，抗生剤使用にて一般状態の改善をはかったが，胃管よりの胆汁性吸引物が多量に持続し，翌日炎症反応もCRP 23.2 mg／dlと悪化したため，原因不明のイレウスの診断のもとで試験開腹術を施行した．

手術所見：下腹部横切開にて開腹．暗赤色に濁った腹水を中等量認めた．回盲部付近の回腸間膜に直径2 cm程度の裂孔があり，回腸末端より約60 cmの部分がこの回腸間膜の孔を通って入り込み，絞扼されていた．腸管穿孔は認められなかった．虫垂に異常は認めなかった．絞扼され壊死した回腸を約40 cmにわたって切除した．壊

Table 1. Laboratory test on admission

1) Peripheral blood	
RBC	242×10⁴ /μl
Hb	7.8 g/μl
Ht	23.6 %
Plt	723×10³ /μl
WBC	13000 /μl
stab	18
seg	48
ba	0
eo	0
lym	24
mono	10
2) Serological ffindings	
ASLO	14 IU/ml
ASK	40x
CRP	6.73 mg/dl
3) Biochemistory	
T-bil	2.5 mg/dl
D-Bil	0.6 mg/dl
GOT	31 /IU/l
GPT	11 IU/l
LDH	692 IU/l
Al-P	208 IU/l
T.P.	5.5 g/dl
BUN	26.8 mg/dl
Cr	0.4 mg/dl
Na	138 mEq/l
K	5.3 mEq/l
Cl	99 mEq/l
Ca	8.9 mg/dl
4) Blood gas analysis	
PH	7.527
$PaCO_2$	37.1 mmHg
PaO_2	60.8 mmHg
PaO_2	60.8 mmHg
HCO_3	30.7 mEq/l
B.E.	8.7 mEq/l
5) Bacterial research	
Blood culture negative	
CSF culture negative	
Urine culture negative	
6) Lumbar puncture	
Appearance waterly clear	
Pandy	(−)
Prot.	27 mg/dl
Sugar	52 mg/dl
Cells	2/3
Lym	2/3
Poly	0/3
7) Abdominal echo	
distended intestinal tract	
8) Head echo	
normal	
9) Barium enema	
Malrotation	(−)

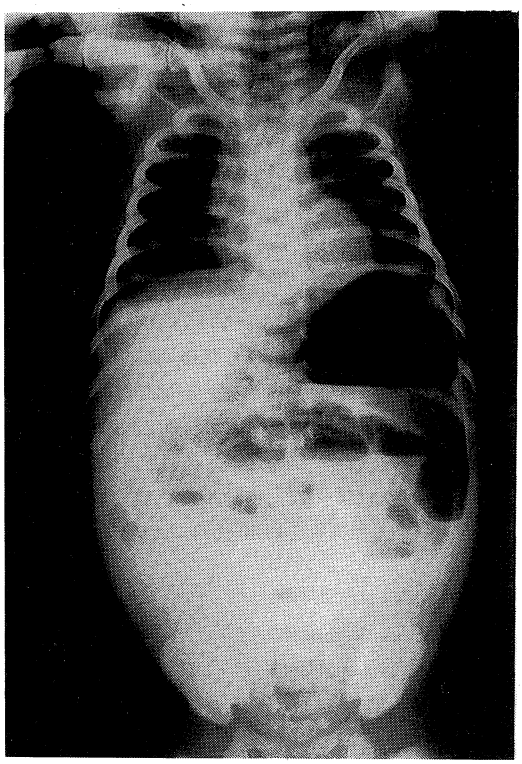

Fig. 1. Chest-abdominal X-P.

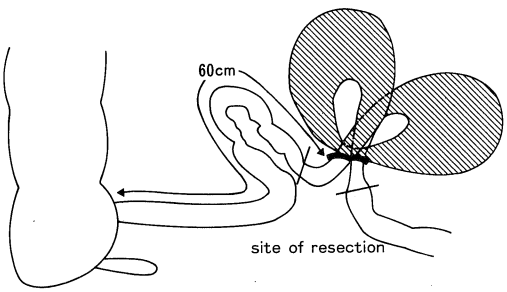

Fig. 2. Operative finding.
Small bowel was herniated through a defect in the ileocecal mesentery.
Strangulated small bowel was resected and performed end-to-end anastomosis.

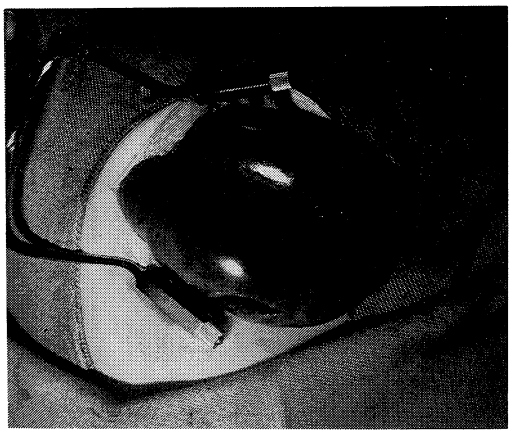

Fig. 3. Purple, ballooned and stretched small-bowel.

Fig. 4. Resected small bowel.

死腸管内には出血があり，貧血の原因と考えられた．残存腸管を端端物合した（Fig. 2, Fig. 3, Fig 4）．

術後経過：術後5日には排ガスがみられ，6日より経口栄養開始，10日にてCRP陰性化，17日で略治退院となる．退院後現在9ヶ月で体重8kg，便回数1～2回／日と順調な発育ぶりで，神経学的にも異常をみていない．

考　　察

腸間膜に欠損部があり，その中に小腸が嵌入してイレウスをきたす腸間膜裂孔ヘルニアは，イレウスの原因としてはまれなものであり，本邦での報告例は山本ら

(1987)[1] によると156例であり，そのうち15歳以下の小児例は62例である．発症年齢はJaninらの集計[2] では日令0から88歳までにおよび，性別，年齢による差は認められていない．裂孔の存在する部位は70％が小腸腸間膜であり，そのうち53％が回盲部周辺に存在する．Mitchell（1899）[3] は剖検で偶然腸間膜に裂孔が発見される割合は400人に1人と報告しており，腸間膜裂孔が有りながら無症状に経過するもの，腹痛，嘔吐などの症状を呈しながらも自然整腹するものが存在することを示唆している．しかしある程度以上の長さの腸管が嵌入すると，炎症をくいとめるヘルニアのうがないこと，腸間膜裂孔の大きさが平均直径2～4 cm程度と小さいものが多いこと，嵌入腸管内圧の上昇にてさらに健常腸管が嵌入することから急速に絞扼が進行し，容易に腸管壊死を引き起こす．発症6時間で腸管壊死を引き起こした例も報告されている[1]．

腸間膜部に裂孔を生じる理由については先天説と後天説がある．後天説には，①虫垂炎や腸間膜リンパ節炎等の炎症後に裂孔が生じる説，②外傷説があるが，現在は先天説が有力である．先天説は，①胎生期における上腸間膜動脈領域の血行障害が何等かの機転で生じたとする説[4]，②胎生期に，上腸間膜動脈の分枝である回盲動脈が終末小腸枝と吻合する部位において円形の腸間膜部を形成し，この部は脂肪組織，血管，リンパ腺等を欠くため抵抗が弱く壊死に陥り穿孔するとする説[5]，③胎生期に盲腸が肝臓下面より回盲部正常位置に下降する間に，回腸と腸間膜の長さの発育に不均衡を生じ，腸間膜の不十分な二次固定により回盲部腸間膜に裂孔を生じるとする説[6][7]，④人ではまれであるが，は虫類，鳥類，ほ乳類では裂孔の存在することが多いなどの説[8]~[10] がある．本症例は1ヵ月児であること，回盲部の裂孔は辺縁平滑で外傷や炎症の既往もないことより先天性に存在していたものと考えられる．

本症例は幸運にも死をまぬがれ順調に回復したが，腸間膜裂孔ヘルニアは他にイレウスをきたすさまざまな疾患と鑑別する決め手がなく，開腹によってのみ診断が可能である．しかも一旦発症すると腸管壊死にまで陥ることが多く，致死率が高い．本症例は急性腹症の少ない1ヵ月児であり，時期を逸せず試験開腹に踏み切ることに困難さを感じた．

結　　論

生後1ヵ月児に発症した内ヘルニアによる絞扼性イレウスの1例を報告した．本症の術前診断は困難であり，急速に進行し致死率も高いので時期を逸せず試験開腹に踏み切ることの大切さを痛感した．

（本論文の要旨は第41回日本小児科学会奈良地方会において発表した．）

文　　献

1) **山本宏明，鈴木一男，熊谷太郎，千木良晴彦，生田宏次，坂田慶太，柴田佳久，久納孝夫，尾上重巳，金祐鎬，小林一郎，伊藤喬広**：外科診療 **29**：526, 1987.
2) **Janin, Y., Stone, A. M.** and **Wise, L.**: Surg. Gynecol. Obstet. **150**: 747, 1980.
3) **Mitchell, L. J.**: Ann. Surg. **30**: 505, 1899.
4) **Manegaux, G.**: J. de Chir. **43**: 321, 1934.
5) **Treves, F.**: Br. Med. J. **1**: 470, 1885.
6) **Judd, J. R.**: Surg. Gynecol. Obstet. **48**: 264, 1929.
7) **Kiebel, F.** and **Mall, F. P.**: *in* The human embryology. Vol. 2, Lippincott Co., Philadelphia, p 32, 1912.
8) **Long, E. R.**: Chicago Path. Soc. **12**: 333, 1927.
9) **Gatewood, J.**: West J. Surg. **42**: 191, 1934.
10) **Federschmidt, F.**: Deutsche Ztschr. Chir. **205**: 158, 1920.