

## 妊娠を契機に発症した原発性胆汁性肝硬変の1例

奈良県立医科大学第3内科学教室

松 森 篤 史, 米 田 諭, 小 嶋 秀 之,  
安 辰 一, 植 村 正 人, 福 井 博

高の原中央病院内科

山 根 佳 子, 西 村 公 男

奈良県立医科大学寄生虫学教室

吉 川 正 英

### A CASE OF PRIMARY BILIARY CIRRHOSIS GENERATED DURING PREGNANCY

ATSUSHI MATSUMORI, SATOSHI YONEDA, HIDEYUKI KOJIMA,  
SHINICHI AN, MASATO UEMURA and HIROSHI FUKUI

*Third Department of Internal Medicine, Nara Medical University*

YOSHIKO YAMANE and KIMIO NISHIMURA

*Department of Internal Medicine, Takanohara General Hospital*

MASAHIDE YOSHIKAWA

*Department of Parasitology, Nara Medical University*

Received June 11, 2003

**Abstract :** We report a 29-year old woman who was diagnosed primary biliary cirrhosis in a pregnancy. She was admitted to our hospital because of icterus and elevated serum biliary enzyme and transaminase. She was diagnosed primary biliary cirrhosis (Stage 1) by histological examination. Ursodeoxycholic acid was not effective in this patient. Because both serum biliary enzyme and transaminase showed high values in this patient, steroid treatment was initiated. After steroid treatment, serum biliary enzyme and transaminase activity restored in the normal values, and histological findings were greatly improved.

**Key words :** primary biliary cirrhosis, pregnancy, steroid therapy

#### はじめに

原発性胆汁性肝硬変 (PBC) は慢性肝内胆汁鬱滞から最終

的に肝硬変へ移行する自己免疫性肝疾患である。中年の女性に好発するが、近年、妊娠を契機に発症するPBCの報告例も散見される。今回我々は妊娠を契機に発症し、

副腎皮質ステロイド投与により、臨床症状および組織学的所見の著明な改善を認めたPBCの1例を経験したので報告する。

### 症 例

患者：女性，29歳。

主訴：肝機能障害精査。

既往歴：特記すべきことなし。輸血歴や薬剤の服用歴はなし。

家族歴：特記すべきことなし。

現病歴：平成9年10月，初妊初産の際には著変は認めなかった。第2子妊娠5ヶ月目の平成11年10月15日の検

Table 1. Laboratory data on admission

<b>Urinalysis</b>		<b>Blood chemistry</b>		BUN	13 mg/dl
Protein	(-)	TP	6.2 g/dl	Cre	0.7 mg/dl
Occult blood	(-)	Alb	3.5 g/dl	Na	137 mEq/l
Sugar	(-)	T-Bil	1.5 mg/dl	K	3.7 mEq/l
<b>Hematology</b>		D-Bil	0.5 mg/dl	Cl	103 mEq/l
WBC	4900 / $\mu$ l	AST	96 IU/l	<b>Serology</b>	
Neutr	46.0 %	ALT	182 IU/l	IgA	210 mg/dl
Lym	39.0 %	LDH	155 IU/l	IgG	1290 mg/dl
Mono	4.0 %	CHE	252 U/l	IgM	291 mg/dl
Eosino	10.0 %	ALP	1749 IU/l	HBsAg	(-)
Baso	1.0 %	$\gamma$ -GTP	551 IU/l	HBsAb	(-)
RBC	$409 \times 10^4$ / $\mu$ l	AMY	57 U/l	HBcAb	(-)
Hb	12.8 g/dl	T-CHO	493 mg/dl	HCV-III	(-)
Ht	39 %	TG	140 mg/dl	ANA	(-)
Plt	$24.0 \times 10^4$ / $\mu$ l	Glucose	87 mg/dl	AMA	x 160
		CRP	0.2 mg/dl	AMA(M2)	32 IU/ml
				IC(C1q)	(-)
				ANCA-PR3	(-)

Normal ranges : CHE 3500-8000, ALP 74-223,  $\gamma$ -GTP <60, IgM 50-215

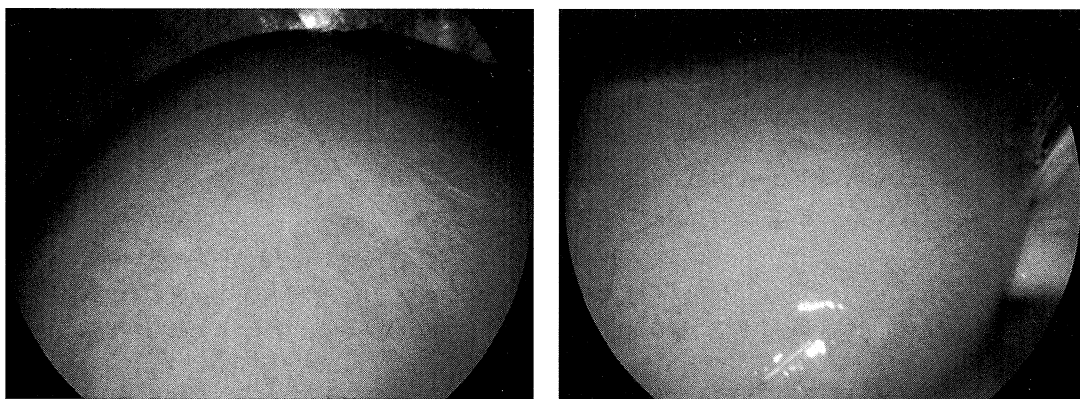


Fig 1. Laparoscopic examination showed that the liver size was normal and the surface of the liver was slightly irregular with reddish patch.

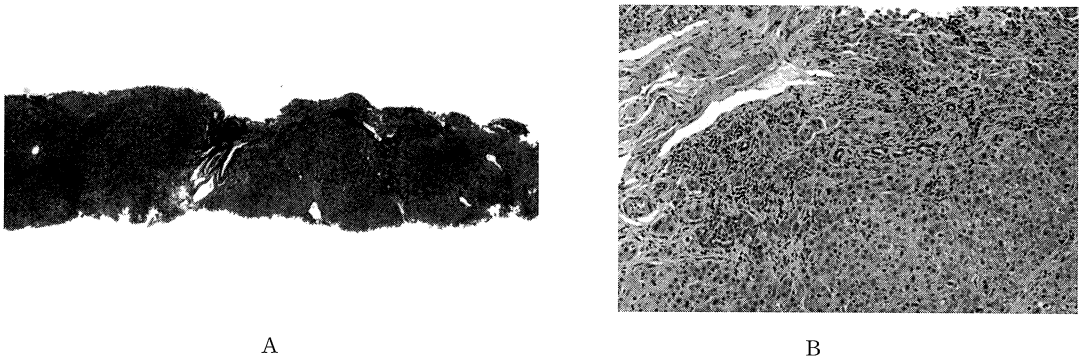


Fig. 2. A. Fibrotic change was observed around periportal area. (X100: azan stain) B. Vanishing bile duct and piecemeal necrosis with chronic non-suppurative destructive cholangitis (CNSDC) were observed. (X400: HE stain)




Fig. 4. After steroid therapy, fibrosis was greatly improved and inflammatory cells were reduced. (A, X100: azan stain, B, X400: HE stain)

血にて、軽度のトランスアミナーゼ値と胆道系酵素値の上昇を認めたが、放置していた(AST 118 IU/L, ALT 131 IU/L, ALP 1278 IU/L,  $\gamma$ -GTP 209 IU/L)。平成12年2月12日に女兒出産後、トランスアミナーゼ値と胆道系酵素値の異常はいっそう顕著となり、軽度の黄疸も出現したため精査加療目的で、奈良県立医科大学第三内科へ紹介入院となった。

入院時現症：身長152cm, 体重43kg。体温36.80C。脈拍78回/分, 整。呼吸数17回/分。血圧110/70 mmHg。貧血認めず。眼球結膜および皮膚に軽度の黄疸を認める。心音純, 呼吸音清。腹部は平坦・軟。右季肋下にわずかに肝辺縁を触知。下腿浮腫なし。神経学的異常なし。

入院時検査所見：T. Bil 1.5 mg/dl, AST 96 IU/l, ALT 182 IU/l, ALP 1749 IU/l,  $\gamma$ -GTP 550 IU/l と軽度の黄疸, 中等度トランスアミナーゼ値の上昇, 著しい胆道

系酵素値の上昇を認めた。血清IgM値も291mg/dl(施設正常域: 35-170 mg/dl)と高値であった。抗ミトコンドリア抗体(AMA), M2抗体は陽性であった。一方, 抗核抗体, HBs抗原, HCV抗体(第3世代)はいずれも陰性であった(Table 1)。以上より, 原発性胆汁性肝硬変(PBC)を強く疑った。HLA-DRは, DR4およびDR9陽性であった。

入院当日施行した腹部超音波検査では, 肝内胆管および総胆管の拡張はなく, 胆石および肝内占拠性病変は認めなかった。肝表面はやや不整であり慢性肝炎と合致する所見であった。

平成12年6月15日に腹腔鏡検査を施行した。肝臓は両葉正常大で表面は軽度凹凸を呈し, びまん性黄色紋理と赤色パッチの切り崩し像を認めた(Fig. 1)。組織学的には, 弱拡大のアザン染色にて門脈域の繊維性拡大, H E 染色

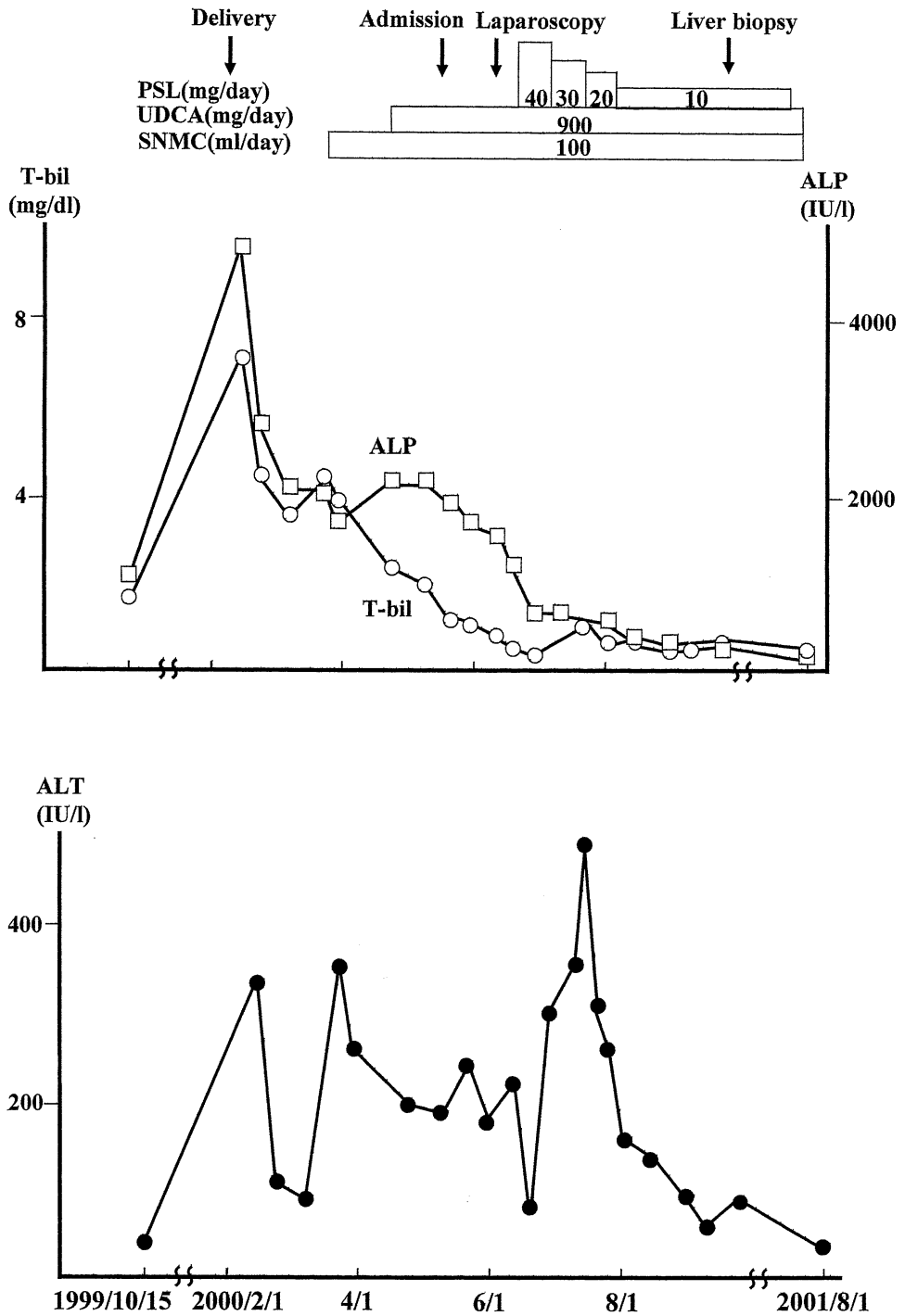


Fig. 3. Clinical course.

にて炎症細胞の浸潤を認めた (Fig. 2A). 強拡大では胆管の消失と piece meal necrosis を認め (Fig. 2B), 一部に chronic non-suppurative destructive cholangitis (CNSDC) を認めた. 以上より, PBC(stage I) と診断した. 入院後経過: ウルソデオキシコール酸 (UDCA) 内服投与 (900 mg/day) および強力ネオミノファーゲン C(SNMC) 静脈内投与 (100ml/day) を行うも胆道系酵素値, トランスアミナーゼ値はいずれも改善しなかった. そこで平成12年6月25日よりプレドニゾロン40mg/dayを初期量として内服投与を開始した. プレドニゾロン開始後, 胆道系酵素値はすみやかに低下し, まもなく黄疸も消失した. トランスアミナーゼ値は一過性に上昇した後, 漸減傾向をとった (Fig. 3). 胆道系酵素値, トランスアミナーゼ値の正常化した後平成13年9月4日に高の原中央病院にてエコーガイド下肝生検を行ったところ, 組織学的にも, 治療前と比べ繊維化の改善および炎症性細胞浸潤の減少を認めた (Fig. 4). なお, 10月16日にはAMAも陰性化した.

## 考 察

PBCと妊娠の関連について, SherlockらはPBC患者100例の中で, 5例が妊娠経過中に発症したと報告している<sup>1)</sup>. 妊娠や出産に関連したPBCの本邦報告例は, われわれが医学中央雑誌およびMEDLINEで検索した限りでは, 自件例を含め21例であった<sup>2-9)</sup>. これら報告例では妊娠後期から出産後にかけて発症したとするものが多く, それらの経過はおおむね良好であった<sup>2)</sup>. 一方, 妊娠前期や妊娠中期に発症した症例の中には, 病勢の進行が早いものが多く, 死亡例も報告されている<sup>7-9)</sup>.

妊娠に関連する肝機能障害において鑑別すべき疾患として, ウイルス性肝炎, 薬剤性肝炎は無論のことであるが他に, 急性妊娠脂肪肝や反復性妊娠性肝内胆汁鬱滞<sup>10)</sup>が挙げられる. PBCと急性妊娠脂肪肝は, それらの症状および肝機能検査所見から容易に鑑別できる<sup>10)</sup>. 一方PBCと反復性妊娠性肝内胆汁鬱滞とは, 肝内胆汁鬱滞という共通の病態から鑑別が必ずしも容易では無いこともある<sup>11)</sup>. 本症例では, 診断価値の高いAMAのM2抗体が陽性であり, さらに肝の組織学的検索でCNSDCも認められ, これらのPBCに特徴的所見を有していたことより, 反復性妊娠性肝内胆汁鬱滞との鑑別診断は容易であった. 妊娠がPBCの病態におよぼす影響については, 全く影響がないとする報告<sup>12)</sup>, <sup>13)</sup>や, 有るとする報告<sup>14)</sup>, <sup>15)</sup>など一定の見解は得られていない. 後者の中には妊娠により黄疸が軽減したという報告<sup>14)</sup>や, むしろ妊娠後期に黄疸が増強したという報告<sup>1)</sup>, 分娩後に黄疸が増強したという報

告<sup>16)</sup>がある. 妊娠後期の黄疸の増強については増加するエストラジオールの関与が考えられており, 分娩後の増強に関しては妊娠中に増加したプロゲステロンやコルチゾールによる免疫抑制状態が出産とともに解除されることが発症の誘因となる可能性が指摘されている. 本症例では, 分娩後, 胆道系酵素値およびトランスアミナーゼ値は顕著に上昇しており, 妊娠状態解除がPBC病態を増悪させたと考えられる. またこの症例においてトランスアミナーゼ値が一過性に上昇した理由については, 腹腔鏡時に使用した薬剤による副作用と考えられる. さて, 近年, 微量の遺伝子の検出が可能となったことにより, 胎児細胞が正常妊娠の過程で母体循環中に存在することが証明されるようになった. 妊娠を契機に, あるいは出産後に発症する自己免疫疾患の病因として, 母体における胎児由来細胞によるマイクロキメリズムの関与があるのではとの推測がある<sup>16)</sup>. 本症例も出産歴があり, かつ第2子妊娠時にPBCが顕性化しており, マイクロキメリズムが一病因となった可能性を否定できない. 一方, 通常妊娠においても, マイクロキメリズムはみられる現象であり, PBC発症におけるマイクロキメリズムの関与については否定的であるとの考えもある<sup>17)</sup>. 単にマイクロキメリズム論のみでなく, 母子間のMHC不一致に伴う詳細な免疫遺伝学的背景の解明が必要であろう.

PBC治療の第一選択薬剤はUDCAである<sup>18)</sup>, <sup>20)</sup>. しかし, UDCAはPBCの原因治療ではなく, その治療効果にも限界がある. 一方で, PBCは中年女性に多く, 骨代謝異常が悪化しやすいため, 副腎皮質ステロイド投与はこれまでむしろ禁忌とされてきた<sup>18)</sup>. しかし, 慢性活動性肝炎とPBCの両者の病像を併せ持ち, 予後不良であるCAH-PBC mixed typeでは副腎皮質ステロイド療法が有効とされている<sup>19)</sup>. 本症例では, UDCAが無効であり, かつ組織学的に細胞浸潤も著明で, トランスアミナーゼの上昇を伴い, CAH-PBC mixed typeに類似した病態と考えられたため, 副腎皮質ステロイドの投与を行い著効を得た. 妊娠を契機に発症したPBCのなかには進行が早く予後不良症例の報告<sup>7-9)</sup>もあるため, UDCA単独投与で改善のみられない症例では, 早期からステロイド投与を考慮する必要があると考える.

尚, 本論文の要旨は第76回日本消化器病学会近畿地方会において報告した

## 文 献

- 1) Sherlock, S. and Scheuer, P. J. : The presentation and diagnosis of 100 patients with primary biliary cirrhosis. N. Engl. J. Med.

- 289: 674-678, 1973.
- 2) 中村 貴, 大曲勝久, 木下秀樹, 松尾 功, 城野健児, 穎川一英, 小松浩平, 山崎善之, 河野 茂: 出産早期に発見された脂肪肝を伴う若年の原発性胆汁性肝硬変の1例. 日本消化器病学会雑誌 94: 558-563, 1997.
  - 3) 松下 聡, 三枝園子, 酒井雄三: 分娩後に診断された原発性胆汁性肝硬変(PBC)の一例. 東海産婦人科学会雑誌 37: 151-154, 2000.
  - 4) 西尾元宏, 別所健史, 香山浩二: 原発性胆汁性肝硬変合併妊娠の1例. 産婦人科の進歩 49: 1-5, 1997.
  - 5) 阿部敏紀, 山口守道, 小出浩久: 妊娠および分娩後に特異な脂質代謝異常を呈した原発性胆汁性肝硬変の一例. 動脈硬化 252: 29, 2001.
  - 6) 藤野 剛, 森田哲夫, 堀 祐子, 高橋慎一郎, 安藤義将, 高橋祐子, 木戸浩一郎, 笹森幸文, 森 宏之: 原発性胆汁性肝硬変合併妊娠の1例. 日本産婦人科学会関東連合地方部会会報 37: 209, 2000.
  - 7) 山崎 良, 荏司貞志, 滝川 一, 山中正己: 二度の分娩を契機に増悪し, 著明な高脂血症を合併した原発性胆汁性肝硬変の1例. 臨床消化器内科 9: 1663-1666, 1994.
  - 8) 渡辺精四郎, 白井睦訓, 中津敏明, 高瀬泰造, 有馬啓治, 寺田総一郎, 香川博幸, 西岡幹夫, 福岡秀興, 小林省二, 輪 孝一: 妊娠および出産を契機に急激に進行した原発性胆汁性肝硬変の1例. 肝胆膵 20: 733-739, 1990.
  - 9) 斉藤孝一, 塚田芳久, 山舖昌由, 渡辺悟志, 野本実, 吉川 明, 大貫啓三, 石原 清, 上村朝輝, 市田文弘: 腹腔内出血にて短期間に死の契機をとった若年PBCの1例. 日本消化器病学会雑誌 81: 1848-1852, 1984.
  - 10) 奥平雅彦, 高井智子, 大部 誠, 岩渕啓一, 渡辺清治, 金子 聡, 高田伸一: 妊娠性急性脂肪肝. 肝胆膵 15: 10695-1074, 1987.
  - 11) 谷川久一, 神代龍吉: 妊娠性肝内胆汁うっ滞症. 肝胆膵 15: 1075-1081, 1987.
  - 12) Olsson, R.L.L. and Wallerstedt. S.: Pregnancy in patients with primary biliary cirrhosis—a case for dissuasion? *Liver* 13: 316-318, 1993.
  - 13) Wong, KK. and Goh, KL.: Pregnancy in primary biliary cirrhosis. *Eur. J. Obstet. Gynecol. Reprod. Biol.* 45: 149-151, 1992.
  - 14) Nir, A., Sorokin, Y. and Abramovici, H.: Pregnancy and primary biliary cirrhosis. *Int. J. Gynecol Obstet.* 28: 279-282, 1989.
  - 15) 岡上 武, 片岸達夫: 妊娠を契機に顕性の黄疸を呈した原発性胆汁性肝硬変の1例. 西岡幹夫, 井上恭一編. 自己免疫性肝疾患—その病態と治療—, 新興医学出版社, 東京 222-225, 1996.
  - 16) Nelson, J.L., Furst, D.E., Maloney, S., Gooley, T., Evans, P.C., Smith, A., Bean, M.A., Ober, C. and Bianch, D.W.: Microchimerism and HLA-compatible relationships of pregnancy in scleroderma. *Lancet* 351: 559-562, 1998.
  - 17) Tanaka, A., Linder, K., Gish, R., Batts, K., Shiratori, Y., Omata, M., Nelson, J.L., Ansari, A., Coppel, R., Newsome, M. and Gershwin, E.: Fetal microchimerism alone does not contribute to the induction of primary biliary cirrhosis. *Hepatology* 30: 833-838, 1999.
  - 18) 石原大海, 高崎智子: PBCの治療薬とその選択. *Medicina* 35: 81-85, 1998.
  - 19) 黒木哲夫, 塩見 進: 原発性胆汁性肝硬変—治療の進歩—. 日本内科学会雑誌 88: 47-51, 1999.
  - 20) Kumar, D. and Tandon, R.K.: Use of ursodeoxycholic acid in liver disease. *Journal of Gastroenterology and Hepatology* 16: 3-4, 2001.
  - 16) Nelson, J.L., Furst, D.E., Maloney, S., Gooley, T., Evans, P.C., Smith, A., Bean, M.A., Ober, C. and Bianch, D.W.: Microchimerism and HLA-compatible relationships of pregnancy in scleroderma. *Lancet* 351: 559-562, 1998.
  - 17) Tanaka, A., Linder, K., Gish, R., Batts, K., Shiratori, Y., Omata, M., Nelson, J.L., Ansari, A., Coppel, R., Newsome, M. and Gershwin, E.: Fetal microchimerism alone does not contribute to the induction of primary biliary cirrhosis. *Hepatology* 30: 833-838, 1999.
  - 18) 石原大海, 高崎智子: PBCの治療薬とその選択. *Medicina* 35: 81-85, 1998.
  - 19) 黒木哲夫, 塩見 進: 原発性胆汁性肝硬変—治療の進歩—. 日本内科学会雑誌 88: 47-51, 1999.
  - 20) Kumar, D. and Tandon, R.K.: Use of ursodeoxycholic acid in liver disease. *Journal of Gastroenterology and Hepatology* 16: 3-4, 2001.