子宮内避妊器具による骨盤内感染により S状結腸狭窄をきたした1例

奈良県立医科大学消化器・総合外科学教室
中川　正，小山文一，藤井久男，中島祥介

A CASE OF RECTAL STRICTURE DUE TO PELVIC INFLAMMATORY DISEASE ASSOCIATED WITH AN INTRAUTERINE DEVICE

TADASHI NAKAGAWA, FUMIKAZU KOYAMA, HISAO FUJII
and YOSHIYUKI NAKAJIMA
Department of Surgery, Nara Medical University
Received April 20, 2009

Abstract: A 49-year-old woman was seen at a practitioner because of fever and increasing abdominal distension. She had an intrauterine device (IUD) inserted at the age of 31 and she had let it alone without exchange thereafter. Barium enema study showed a severe stenosis of the sigmoid colon. Colonoscopy showed a narrowed lumen with evident edema of mucosa but no mucosal erosion or ulcer was detected. Tumor of the left ovary was suspected on abdominal CT and sent to the department of gynecology in our hospital. At laparotomy, the left adnexa was swollen forming a mass which was firmly adhered to the sigmoid colon whose wall showed inflammatory hypertrophy. A total hysterectomy, an adnexectomy, and a sigmoidectomy were carried out. On the resected material, the IUD was identified in the lumen of the uterine. Histopathologically granuloma was prominent at the left adnexa. From these findings, we diagnosed that the inflammation of the left adnexa infiltrated to the sigmoid colon.

Key words ： pelvic inflammatory disease, intrauterine device, stenosis of the sigmoid colon

緒　　言

S状結腸狭窄をきたす原因として悪性疾患のほかクローン病，腸結核，大腸憩室症，放射線性腸炎などの良性疾患があり，婦人科関連疾患としては腸管子宮内膜症も少なからず見受けられる．我々は子宮内避妊器具（以下IUD）による骨盤腹膜炎に起因するS状結腸狭窄の1例を経験したので報告する．

症例

症例：49歳，女性．

主訴：腹部膨満感．

既往歴：31歳時にIUDを装着して以来交換していなかった．46歳頃から月経時に発熱と下腹部痛を伴うことがあり，その都度近医で解熱剤の投与を受けている．

家族歴：特記すべきことなし．

現病歴：平成10年1月頃から便柱の狭小化を自覚していたが，同年5月の月経開始に伴い発熱と腰痛が出現し，次第に腹部膨満感が増強したため近医を受診した．注腸造影，大腸内視鏡でS状結腸の狭窄を指摘され，精査加療目的で当科に紹介入院となった．

入院時現症：体温36.8度．腹部は軽度膨隆するも軟で，下腹部に軽度の圧痛を認めたが腫瘤は触知しなかった．直腸指診で異常を認めなかった．眼瞼結膜に貧血や黄疸は認めなかった．

Table 1. Laboratory data on admission

WBC	9000	/mm^3	TP	8.0	g/dl
RBC	427×10^4	/mm^3	Alb	4.0	g/dl
Hb	11.7	g/dl	T-chol	138	mg/dl
Ht	35.7	%	BUN	12	mg/dl
Plt	51.2×10^4	/mm^3	Cr	0.4	mg/dl
			Na	136	mEq/l
T.Bil	0.4	mg/dl	K	4.2	mEq/l
GOT	29	IU/l	Cl	102	mEq/l
GPT	14	IU/l	CRP	3.7	mg/dl
LDH	396	IU/l			
ALP	223	IU/l	CEA	1.3	ng/ml
γGTP	52	IU/l	CA19-9	15.5	U/ml
ChE	302	IU/l	CA125	130	U/ml
AMY	63	IU/l	AFP	2.7	ng/ml

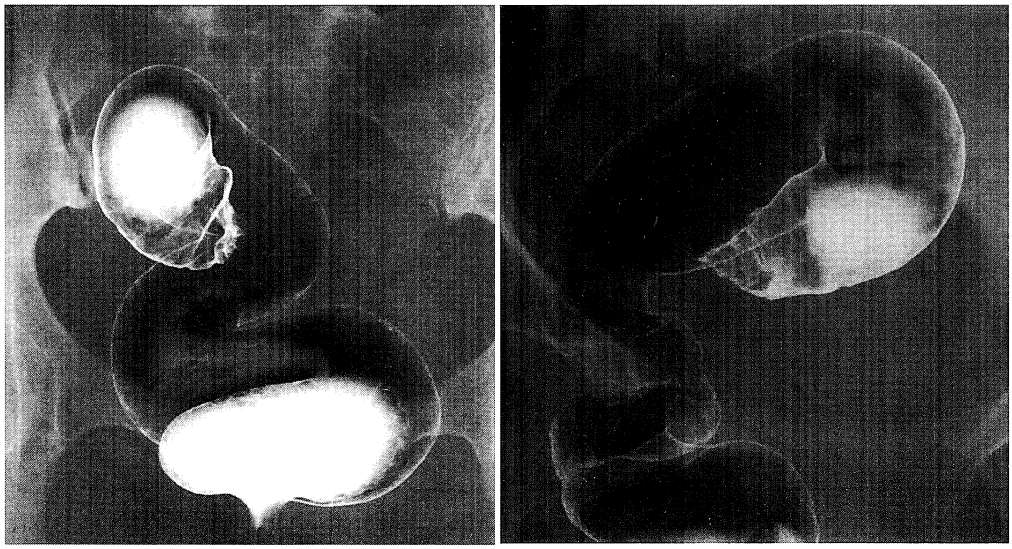

Fig. 1. Barium enema study showed a severe stenosis of the sigmoid colon.

入院時検査成績(Table 1):血小板数51.2万/μl, CRP3.7mg/dl と上昇していた．腫瘍マーカーではCA125が130U/ml と高値であった．

注腸X線検査：RSに近いS状結腸に強い狭窄が有り，この部分より口側には造影剤が流入しなかった．健常部との境界はなだらかで，辺縁は一部鋸歯状を呈していた(Fig. 1).

大腸内視鏡検査：ひだが浮腫状に肥厚し部分的に結節状

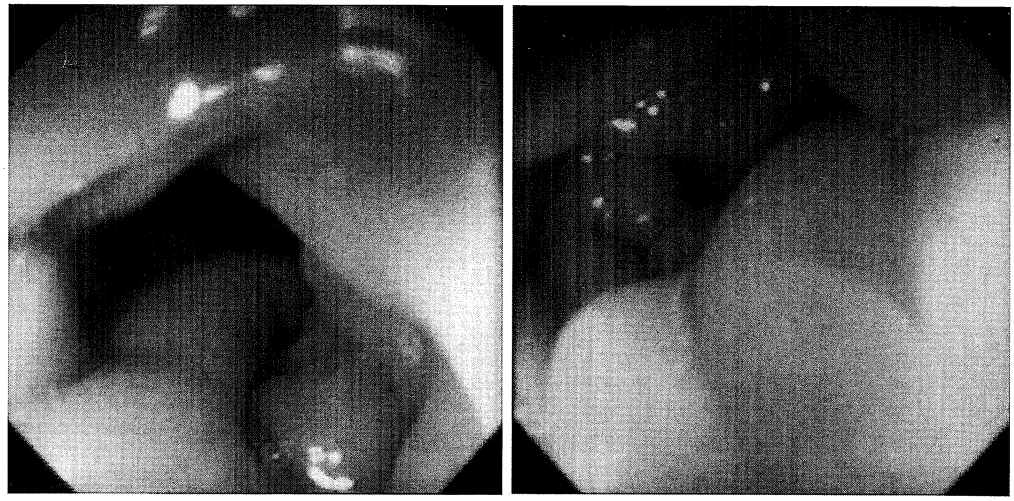

Fig. 2. Colonoscopy showed a narrowed lumen with evident edema of mucosa but no mucosal erosion or ulcer was detected.

を呈していたが，粘膜面の発赤，びらん，潰瘍は認めなかった．内視鏡の通過はなんとか可能で狭窄の長さは内視鏡上約10cmであった．生検では悪性所見は検出されなかった(Fig. 2).

腹部CT検査:S状結腸は周囲脂肪織を含むびまん性の壁肥厚を呈していた．

子宮の左側に接して，子宮よりもやや弱い造影効果を示し内部に嚢胞部分を含む長径約4cmの腫瘤が存在した．なお術後の再検討で子宮内腔にIUDに相当する高濃度陰影が描出されていることがわかった(Fig. 3).

以上より，左卵巣腫瘍のS状結腸浸潤を第一に考え，産婦人科に転科し6月下旬に開腹手術を行なった．

手術所見:左卵管卵巣は一塊となって4cm大の腫瘤を形成，S状結腸と強く癒着していた．腫瘤の迅速病理では悪性の所見はなかった．全体が炎症による所見と考えられたが，S状結腸の狭窄は非可逆性と判断し，単純子宮

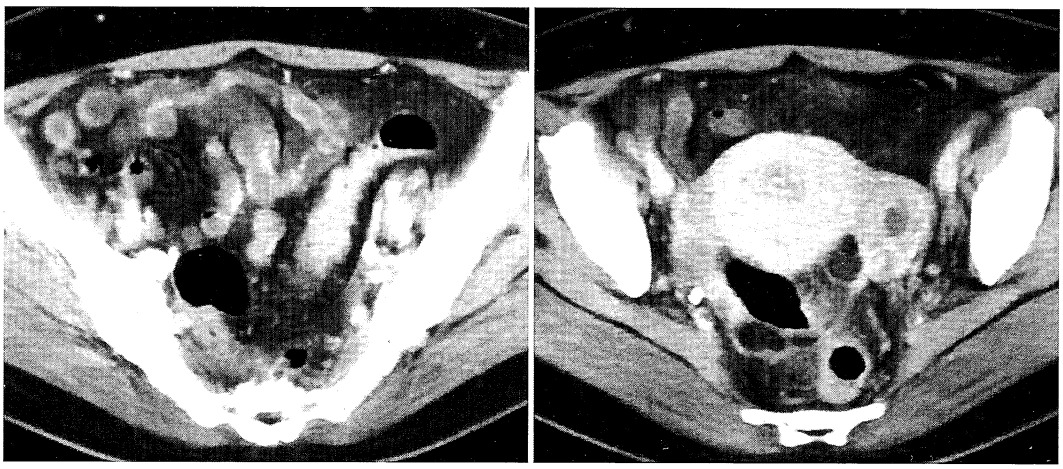

Fig. 3. CT of the pelvis showed the thickened sigmoid colon and relatively less enhanced mass beside the uterus.

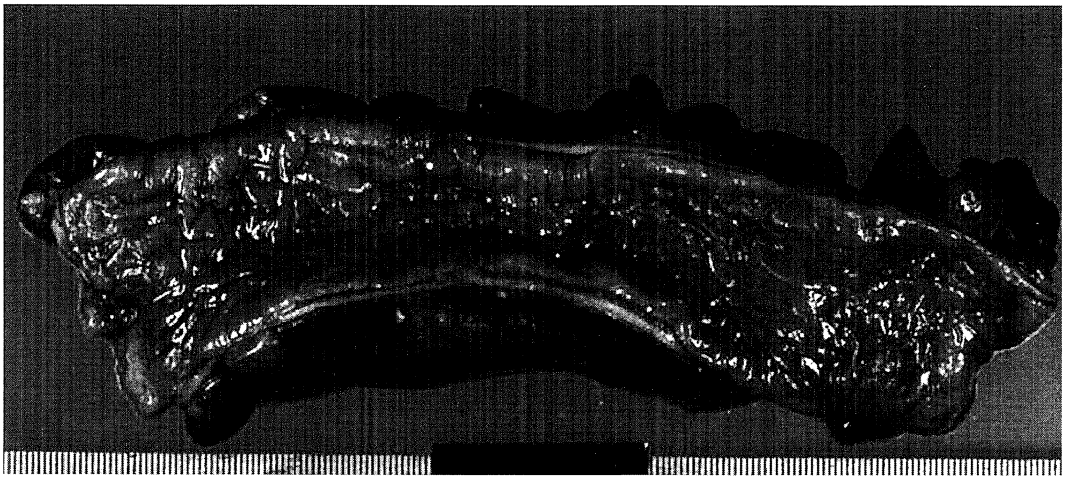

Fig. 4. The surgical specimen featured a narrow segment of the sigmoid colon.

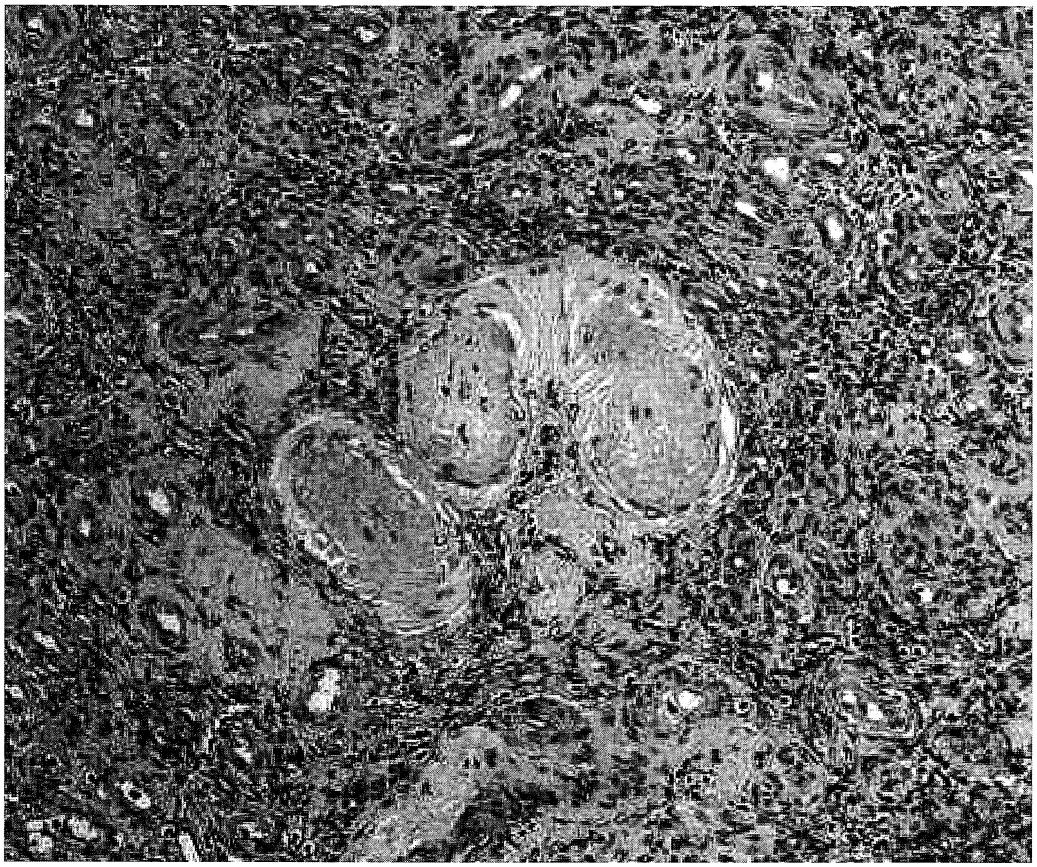

Fig. 5. Histopathologic examination revealed infiltration of inflammatory cells and formation of epithelioid granulomas into the left adnexa.

全摘，両側付属器切除，S状結腸切除術を行った．

切除標本：子宮内腔にIUDを認めた．S状結腸は腫瘤に接していた部分で6cmにわたり壁が肥厚硬化し，内腔は狭小化していた(Fig. 4)．

病理組織学的所見：左付属器では，リンパ球，形質細胞を主とした細胞浸潤と類上皮細胞の増生からなる肉芽腫性炎症の像を呈していた(Fig. 5)．S状結腸では漿膜に強い炎症細胞浸潤を認め，一部に線維化を伴う全層性の壁肥厚であった．

以上，起炎菌は不明であったが，IUDの長期装着が原因で慢性に経過した左付属器炎がS状結腸に波及し，狭窄を来したものと診断した．

術後経過：合併症なく退院し，以後現在まで良好に経過している．

考　　察

注腸X線検査や内視鏡検査で当症例のような所見を呈する場合，画像上の鑑別診断として，びまん浸潤型大腸癌，腸間膜脂肪織炎，癌の腹腔内転移，子宮内膜症などがあげられるが，これらを術前に正確に診断することは困難なことが多い[1]．付属器炎およびさらに進展した骨盤内膿瘍疾患は骨盤内感染症(PID)と総称される．起炎菌としては大腸菌，ブドウ球菌，連鎖球菌，バクテロイデスなどや性行為感染症としてのクラミジアなどがあげらる[2]．

その他，希ではあるが，特にIUDの長期装着と骨盤内放線菌症を関連付けた報告が散見される[1,3)~6)]．本症例では，放線菌感染の所見は検出されなかったが，これら報告例と類似した病像を呈しており[7]，IUDの長期装着と独特の腸管病変の鑑別という点で示唆に富むと考えられた．

結　　語

子宮内避妊器具による骨盤内感染によりS状結腸狭窄をきたした症例を経験したので報告した．

文　　献

1) **上遠野由紀，宮田完志，竹内英司，小林陽一郎，湯浅典博，加藤万事，服部龍夫，平林紀男**：びまん性にS状結腸狭窄を来した子宮放線菌症の1例．胃と腸 **33**：1173-1177，1998.

2) **清水孝郎，佐藤信二**：外科医に必要な産婦人科common diseaseの知識3．骨盤内感染症．臨外．**53**：1076-1078，1998.

3) **水口剛雄，菅生元康**：IUDの長期装着後に発生した骨盤放線菌症―国内における最近10年間の骨盤放線菌症報告例の文献的集計を加えて―．産と婦 **11**：1589-1595，1996.

4) **藤原道久，島田佳子，河本義之**：IUDが原因と思われる骨盤放線菌症の3例．産婦の実際 **44**：689-693，1995.

5) **松本敦夫，吉松和彦，石橋敬一郎，横溝肇，成高義彦，小川健治**：子宮内避妊具が原因と考えられた骨盤放線菌症による直腸狭窄の1例．日臨外会誌．**66**：2505-2508，2005.

6) **岡田禎人，鈴木勝一，中山隆，渡辺治**：子宮内避妊器具の長期装着から腹部放線菌症を発症しS状結腸瘻，膀胱瘻，腹壁膿瘍をきたした1例．日消外会誌．**37**：1930-1933，2004.

7) **中尾武，稲次直樹，吉川周作，高村寿雄，増田勉，中島祥介**：子宮内避妊リングによる骨盤内感染により直腸S状結腸狭窄をきたした1例．日臨外会誌．**62**：744-747，2001.